Berufsverband der Augenärzte Deutschlands e.V.

Retinologische Gesellschaft
German Retina Society

DOG
Deutsche Ophthalmologische Gesellschaft

Gesellschaft für Augenheilkunde

Stellungnahme

der Deutschen Ophthalmologischen Gesellschaft,

der Retinologischen Gesellschaft und

des Berufsverbandes der Augenärzte Deutschlands

Therapie des diabetischen Makulaödems

Stand August 2019

Kernaussagen

Empfehlungen/Statements	Empfehlungsgrad
1.1: Indikationsstellung • Zur Indikationsstellung der Therapie eines diabetischen Makulaödems sollen mindestens folgende Untersuchungen durchgeführt werden: Bestimmung des bestkorrigierten Visus, Spaltlampenuntersuchung der vorderen Augenabschnitte (u.a. auf Rubeosis iridis); stereoskopische Untersuchung der gesamten Netzhaut in Mydriasis, Fluoreszein-Angiographie, OCT.	⇑⇑
• Die Behandlung eines diabetischen Makulaödems mit intravitrealen Medikamenten soll nur dann erfolgen, wenn aufgrund des Befundes eine positive Beeinflussung des funktionellen (und morphologischen) Befundes erwartet werden kann.	⇑⇑

Empfehlungen/Statements	Empfehlungsgrad
2.1: Therapiewahl: Diabetisches Makulaödem <u>mit</u> fovealer Beteiligung • Besteht eine foveale Beteiligung eines diabetischen Makulaödems, kommen grundsätzlich verschiedene Therapiemodalitäten in Betracht, über die der Patient bzgl. der jeweiligen Visusprognose, Behandlungsfrequenzen und Komplikationshäufigkeiten informiert werden sollte: a) Intravitreale Anti-VEGF-Therapie b) Intravitreale Steroid-Therapie c) „fokale/ grid“ Lasertherapie	⇑
• Bei diabetischem Makulaödem mit Foveabeteiligung und Sehbeeinträchtigung soll primär eine IVOM durchgeführt werden, wenn der morphologische Makulabefund einen positiven Effekt der IVOM auf die Sehfähigkeit erwarten lässt (Visusuntergrenze: 0,05). • Für die IVOM-Therapie soll das Nebenwirkungsprofil der Medikamente berücksichtigt werden. Die höhere Rate okulärer Nebenwirkungen nach intravitrealen Steroiden (Anstieg Augeninnendruck, Linsentrübung) spricht für den Einsatz von VEGF-Inhibitoren; für den Einsatz von Depot-Steroiden spricht die niedrigere Anzahl von IVOM.	⇑⇑ ⇑⇑
2.1-1 IVOM-Therapie mit VEGF-Inhibitoren • Die drei häufig verwendeten VEGF-Inhibitoren Aflibercept, Ranibizumab und Bevacizumab zeigen eine gute Wirksamkeit. Für Ranibizumab und Aflibercept besteht eine Medikamentenzulassung. Der Einsatz von Bevacizumab stellt eine „off-label“ Behandlung dar, ebenso wie die Verwendung ausgeeinzelter Originalpräparate. • Bisher liegen nur wenige Daten für eine vergleichende Bewertung der drei VEGF-Inhibitoren vor. Es gibt Hinweise auf einen möglichen Wirksamkeits-unterschied der Präparate von Patienten mit diabetischem Makulaödem zu	**Statement** **Statement**

Ungunsten von Bevacizumab bei einem Visus von ≤ 0,4 in Subgruppen.	
2.1-2 IVOM-Therapie mit Steroiden • Bei einer IVOM mit Steroiden soll beachtet werden, dass wegen des Risikos eines erhöhten Augeninnendrucks separate augenärztliche Kontrollen nötig sind. Ein vorbestehendes Glaukom soll als mögliche Kontraindikation berücksichtigt werden. • Alter und Linsenstatus beeinflussen den Stellenwert des Risikos einer eventuellen Steroid-induzierten Linsentrübung. • Für das Dexamethason-Implantat und das Fluocinolonacetonid-Implantat besteht eine Medikamentenzulassung für das diabetische Makulaödem jeweils mit Einschränkungen. Der Einsatz von Triamcinolon als IVOM ist „off-label“.	⇑⇑ Statement Statement
2.1-3 Lasertherapie • Bei diabetischem Makulaödem mit Foveabeteiligung kann alternativ zur IVOM - trotz des geringeren Nutzens - eine fokale Lasertherapie mit weniger Aufwand und einem unterschiedlichen Nebenwirkungsprofil angeboten werden, wenn die Stellen der Leckage für eine Laserkoagulation gut zugänglich sind. • Es gibt Hinweise auf eine Verringerung der Behandlungen mit additiver fokaler Lasertherapie. • Eine additive fokale Lasertherapie sollte wegen Nachteilen für das Visusergebnis nicht frühzeitig, d.h. vor dem 6. Monat einer IVOM-Behandlung erfolgen.	⇔ Statement ⇓
2.2. Therapiewahl: Diabetisches Makulaödem <u>ohne</u> foveale Beteiligung • Besteht ein den Visus bedrohendes klinisch signifikantes diabetisches Makulaödem ohne Foveabeteiligung, kann eine fokale Laserkoagulation angeboten werden. • Eine IVOM soll bei fehlender fovealer Beteiligung nicht angeboten werden.	⇔ ⇓⇓

2.3 Wiederbehandlungs-Strategie bei IVOM mit VEGF-Inhibitoren	
• Bei Erstindikationsstellung oder nach mindestens zwei Jahren Therapiepause soll eine initiale Serie mit sechs Anti-VEGF-IVOM in monatlichem Abstand erfolgen.	⇑⇑
• Zwischen vierter und fünfter IVOM sollen eine Überprüfung des Ansprechens und eine Untersuchung der gesamten Netzhaut erfolgen.	⇑⇑
• Wenn nach der initialen 6er-Serie eine Indikation für weitere IVOM besteht, sollen bei gegebener Indikation je nach Befund und Verlauf jeweils 1 bis 3 weitere IVOM erfolgen.	⇑⇑
• Einen Monat nach jeder IVOM-Serie bzw. einzelnen IVOM-Folgeinjektion soll eine Kontrolluntersuchung erfolgen mit bestkorrigiertem Visus, Untersuchung der Netzhaut, OCT, ggf. FAG.	⇑⇑
• Unter Anti VEGF-Therapie findet sich nicht selten in den bildgebenden Verfahren noch Anzeichen für intra- oder subretinale Flüssigkeit (Ödempersistenz), die für sich allein in den ersten Monaten nicht der Grund für einen Therapieabbruch oder – wechsel sein sollte. Unter konsequenter Beachtung des Monitorings und der Wiederbehandlungskriterien ist längerfristig meist ein Visusgewinn erreichbar.	Statement
• Bei vollständig fehlendem oder unzureichendem Ansprechen nach wiederholter IVOM sollte auf Steroide oder einen anderen VEGF-Inhibitor gewechselt werden. Eine fokale Lasertherapie kann ergänzend zur IVOM sinnvoll sein, wenn nach 6 Monaten eine anhaltende Leckage für eine Lasertherapie gut zugänglich ist.	⇔
• Im Anschluss an die initiale 6-er Serie mit VEGF-Inhibitoren kann für eine Weiterbehandlung alternativ zum Pro-Re-nata (PRN)-Schema das Treat-and-Extend (T&E) Schema angewendet werden, insbesondere wenn nur ein Auge betroffen ist.	⇔
2.4 Strategie bei IVOM mit Depot-Steroiden	
• Bei den IVOM mit Depot-Steroiden sollen keine Behandlungsserien, sondern einzelne IVOM erfolgen.	⇑⇑
• Nach der Gabe des zugelassenen Dexamethason-Präparats sollte zusätzlich zu den Augeninnendruck-Kontrollen eine Wirksamkeitskontrolle nach 6-8 Wochen erfolgen; dann kann die Entscheidung zu einer Reinjektion ab Monat 3 nach der Behandlung im Rahmen monatlicher Kontrollen erfolgen.	⇑
• Das Intervall zwischen zwei Behandlungen soll nicht kürzer als 3 Monate sein.	⇓
• Nach der Gabe des Fluocinolon-Implantats kann ein verzögertes Ansprechen oder frühzeitiges Nachlassen der Wirkung auftreten. Daher sollen neben den Kontrollen des Augendrucks auch im ersten Jahr Wirksamkeits-Kontrollen erfolgen, um eine frühere additive Therapie zu diskutieren.	⇑⇑
2.5 Kontrolluntersuchungen	
• ***VEGF-Inhibitoren:*** Im Rahmen der Behandlung mit VEGF-Inhibitoren soll eine Kontrolluntersuchung die Bestimmung des bestkorrigierten Visus, die Untersuchung der Netzhaut und die Durchführung einer OCT, ggf. auch FAG beinhalten. Wenn keine weitere IVOM erfolgt, soll während der ersten 6 Monate nach der letzten IVOM in monatlichen Abständen untersucht werden. Danach können die Kontrollintervalle je nach Befund und Verlauf ausgedehnt werden.	⇑⇑

• ***Steroide:*** Nach der Gabe von Depot-Steroiden sollen Kontrollen des Augeninnendrucks intensiver, also nach ca. 2, 4 und 8 Wochen sowie in größeren Intervallen über den gesamten Wirkungszeitraum des jeweiligen Steroids erfolgen. Bei erhöhten Augeninnendruckwerten sollen eine augendrucksende Therapie und weitere Druckmessungen je nach Befund und Verlauf durchgeführt werden. Im Verlauf können die Kontrollabstände an die beobachtete Wirkdauer angepasst werden.	⇑⇑
Empfehlungen/Statements	Empfehlungsgrad
2.5. Behandlungsende • Fällt der Visus während der IVOM Therapie unter 0,05, soll die Therapie abgebrochen werden. Die Therapie soll ebenfalls abgebrochen werden, wenn durch weitere IVOM keine positive Beeinflussung des Behandlungsergebnisses (z.B. aufgrund morphologischer Veränderungen wie schwerer Atrophie, zentraler Ischämie und/oder Fibrose) zu erwarten ist. Entscheidend ist, ob eine berechtigte Aussicht besteht, dass der Visus unter Therapie wieder auf über 0,05 ansteigen kann.	⇑⇑

Empfehlungen/Statements	Empfehlungsgrad
3. Bedeutung der hausärztlichen / diabetologischen Therapie • Es soll eine gute Kommunikation und Zusammenarbeit der beteiligten Fachdisziplinen erfolgen, da die Qualität der Blutzuckereinstellung und die Kontrolle weiterer Risikofaktoren – z.B. des Blutdrucks – einen Einfluss auf Inzidenz, Verlauf und Prognose der diabetischen Makulopathie und Retinopathie haben (Nationale Versorgungsleitlinie „Prävention und Therapie von Netzhautkomplikationen bei Diabetes“).	⇑⇑

Empfehlungen/Statements	Empfehlungsgrad
4. Berücksichtigung von anderen diabetogenen Augenveränderungen • Eine Untersuchung der gesamten Netzhaut in Mydriasis soll zur Diagnose und Verlaufskontrolle einer diabetischen Retinopathie unabhängig von einer Behandlung des diabetischen Makulaödems in ähnlichen Abständen wie ohne IVOM-Therapie erfolgen. • Studiendaten zeigen zwar überwiegend eine Verbesserung der eventuell begleitenden Retinopathie unter IVOM-Therapie, aber auch eine Progression zu proliferativer diabetischer Retinopathie in ca. 20%. • Bei der Kontrolle soll auch jeweils auf das Vorliegen einer Rubeosis iridis und die Kontrolle des Augendrucks geachtet werden.	⇑⇑ Statement ⇑⇑
4.1 Therapie der proliferativen diabetischen Retinopathie bei diabetischem Makulaödem • Eine panretinale Laserkoagulation der Netzhaut soll bei proliferativen diabetischen Veränderungen oder kann bei schwerer nicht-proliferativer Retinopathie abhängig vom Ausmaß der retinalen Ischämie parallel und nach Beginn der IVOM-Therapie durchgeführt werden, wenn diese zur	⇑⇑

Therapie eines diabetischen Makulaödems indiziert oder schon erfolgt ist. • Aufgrund der Wirksamkeit einer anti-VEGF-Therapie in Bezug auf Neovaskularisationen kann in besonderen Fällen wie z.B. einer beginnenden PDR auf eine frühzeitige panretinale Lasertherapie verzichtet werden. • Die Anti-VEGF-Therapie der proliferativen diabetischen Retinopathie weist in Studien seltener ein Auftreten eines DMÖ und eine geringere Einschränkung des Gesichtsfelds auf. Mit Rezidiven oder einer Zunahme von Proliferationen ist aber aufgrund der begrenzten Wirkdauer der Anti-VEGF-Therapie bei PDR stets zu rechnen. • Eine entsprechend engmaschige (zunächst monatliche) Nachbeobachtung der Retinopathie – ggf. auch mittels (Weitwinkel-) FAG - soll in angemessenen Abständen - erfolgen.	⇔ Statement ⇑⇑

Evidenzgraduierung	
Grad	**Beschreibung**
1++	Qualitativ hochwertige Metaanalysen, systematische Übersichten von RCTs oder RCTs mit sehr geringem Risiko systematischer Fehler (Bias)
1+	Gut durchgeführte Metaanalysen, systematische Übersichten von RCTs oder RCTs mit geringem Risiko systematischer Fehler (Bias)
1-	Metaanalysen, systematische Übersichten von RCTs oder RCTs mit hohem Risiko systematischer Fehler (Bias)
2++	Qualitativ hochwertige systematische Übersichten von Fall-Kontroll- oder Kohortenstudien oder qualitativ hochwertige Fall-Kontroll- oder Kohortenstudien mit sehr niedrigem Risiko systematischer Verzerrungen (Confounding, Bias, „Chance“) und hoher Wahrscheinlichkeit, dass die Beziehung ursächlich ist
2+	Gut durchgeführte Fall-Kontroll-Studien oder Kohortenstudien mit niedrigem Risiko systematischer Verzerrungen (Confounding, Bias, „Chance“) und moderater Wahrscheinlichkeit, dass die Beziehung ursächlich ist
2-	Fall-Kontroll-Studien oder Kohortenstudien mit einem hohen Risiko systematischer Verzerrungen (Confounding, Bias, „Chance“) und signifikantem Risiko, dass die Beziehung nicht ursächlich ist
3	Nicht-analytische Studien, z. B. Fallberichte, Fallserien
4	Expertenmeinung

Empfehlungsgrad

- **Grad A (⇑⇑/⇓⇓)**: „Soll/ soll-nicht“-Empfehlung: zumindest eine randomisierte kontrollierte Studie von insgesamt guter Qualität und Konsistenz, die sich direkt auf die jeweilige Empfehlung bezieht und nicht extrapoliert wurde (Evidenzstufen 1++ bis 2+)
- **Grad B (⇑/⇓):** „Sollte/ sollte-nicht“-Empfehlung: gut durchgeführte, aber nicht randomisierte klinische Studien mit direktem Bezug zur Empfehlung (Evidenzstufen 2+ bis 3) oder Extrapolation von Evidenzebene 1, falls der Bezug zur spezifischen Fragestellung fehlt

- **Grad 0 (⇔):** „Kann“-Empfehlung: Berichte von Expertenkreisen oder Expertenmeinung und/oder klinische Erfahrung anerkannter Autoritäten (Evidenzkategorie 4) oder Extrapolation von Evidenzebene 2 oder 3, wenn keine direkt anwendbaren klinischen Studien von guter Qualität verfügbar waren

• Hintergrund

Das diabetische Makulaödem ist für einen großen Teil der Sehverschlechterungen bei Diabetes mellitus verantwortlich [1-5]. Obwohl es Hinweise darauf gibt, dass die Fortschritte der Therapie in den letzten Jahren zu einem Rückgang der Diabetes-bedingten Neuerblindungen geführt haben[6], ist aufgrund der demographischen Entwicklung mit einer weiteren Zunahme der Betroffenen mit diabetischem Makulaödem in Deutschland zu rechnen. Nach wie vor sind die Folgekosten der retinalen Komplikationen für die Kranken- und Pflegeversicherung erheblich [7]. Angesichts einer auch im internationalen Vergleich unzureichenden Inanspruchnahme der Früherkennung [8-12] müssen in Deutschland spezielle Risikogruppen besser identifiziert und relevante Barrieren und Untersuchungshürden angegangen werden [13]. Eine frühzeitige Stadien-gerechte Behandlung der diabetischen Retinopathie und eines diabetischen Makulaödems zeigt bessere Erfolge gegenüber einem verspäteten Therapiebeginn: Der Visus zu Beginn der Behandlung eines diabetischen Makulaödems hat sich in zahlreichen Studien als wichtiger Einflussfaktor für Funktionsänderung und Endvisus gezeigt [14-18]: Bei noch relativ guter Ausgangsfunktion kann eine funktionelle Besserung durch den „Ceiling“-Effekt begrenzt sein (siehe auch 3.). Eine größere relative Änderung wird zwar bei schlechterem Ausgangs-Visus unter Therapie zwar beobachtet; berücksichtigt man aber das absolute Niveau des erreichten Sehvermögens, so ist die frühere Intervention überlegen.

Daher kann es nicht zufriedenstellen, wenn in Deutschland jeder Vierte mit diabetischem Makulaödem erst bei einer Visusminderung auf ≤ 0,2 und 61.9% mit einem initialen Visus von 0,4 oder schlechter behandelt wurden - mit entsprechend eingeschränkter Visusprognose [19]. Angesichts wirksamer Behandlungsoptionen stellt sich die Früherkennung der diabetischen Retinopathie nicht nur medizinisch als notwendig, sondern auch in einem hohen Maße als kosteneffizient dar [20-23]. Es gilt daher weiter an einer verbesserten interdisziplinären Kommunikation zu arbeiten [24, 25], da bisher eine Leitlinien-konforme Kontrolluntersuchung zu selten stattfindet [26].

Neben anderen Risikofaktoren besteht vor allem ein enger Zusammenhang zwischen der Dauer der Diabetes-Erkrankung und dem Auftreten eines diabetischen Makulaödems [27].

Über eine 10-jährige Nachbeobachtung älterer Studien entwickelten ca. 20% der Menschen mit Typ 1 Diabetes (T1DM) und 25% mit Typ 2 Diabetes (T2DM) ein diabetisches Makulaödem [28]. Selbst wenn heute eine bessere Kontrolle der Hyperglykämie (und begleitender Retinopathie-Risikofaktoren wie Hypertonie) erwartet werden darf und der Einsatz neuer Wirkstoffe weniger Nebenwirkungen wie Hypoglykämien und Gewichtszunahme versprechen [29], dürfte der demographische Wandel und eine zunehmende Häufigkeit der Adipositas in Deutschland zu einer weiteren Zunahme der Betroffenen führen [30, 31].

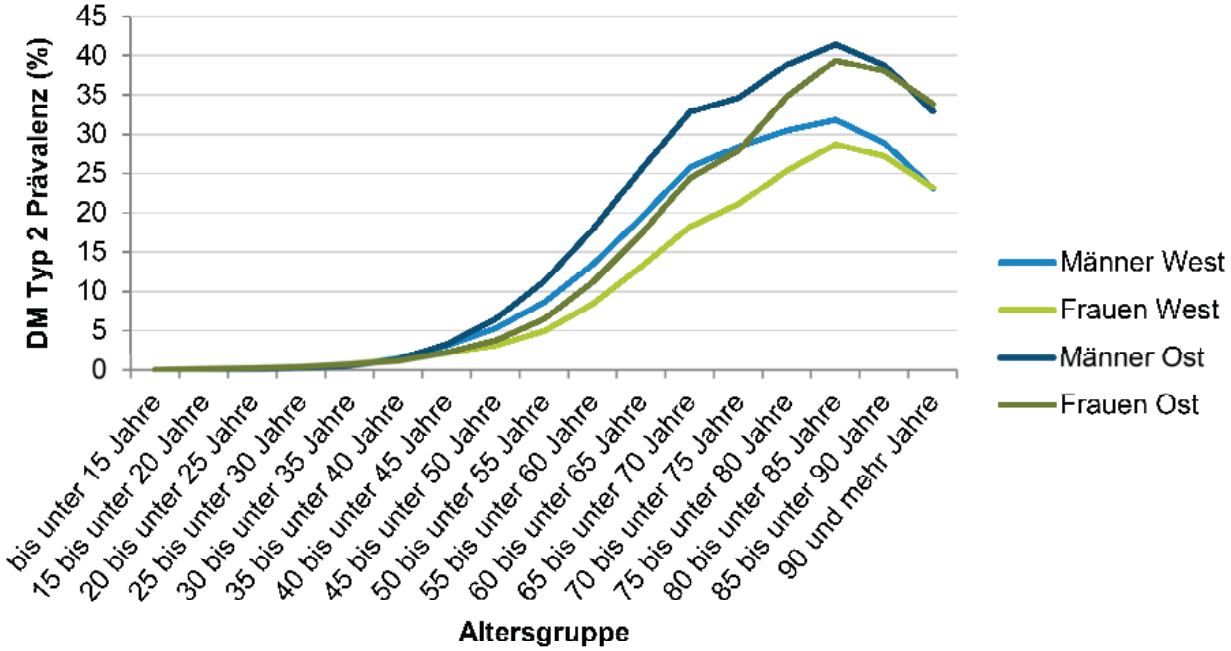

Abb. 1: Prävalenz des Diabetes mellitus auf Basis bundesweiter vertragsärztlicher Abrechnungsdaten (sogenannte VDX-Daten, 2009–2015) aus Goffrier [31]

Das Risiko für das Vorliegen eines diabetischen Makulaödems steigt ferner generell mit dem Ausmaß und Schweregrad der diabetischen Retinopathie. Diese Korrelation ist allerdings locker, eine Vorhersage für den Einzelfall ist aktuell (noch) nicht möglich.

Die vorliegende Stellungnahme konzentriert sich explizit auf die Indikationsstellung und Behandlung der Visusverschlechterung infolge eines diabetischen Makulaödems mit intravitrealen Medikamenten oder Laser. Obwohl auch aktuelle Daten zu den begleitenden

diabetogenen Veränderungen auch der retinalen Peripherie vorliegen, wissen die Autoren vor allem um die begrenzten Zeiträume der Nachkontrollen nach intravitrealer Therapie der proliferativen diabetischen Retinopathie für die publizierten Studien [32]. Die proliferative diabetische Retinopathie wird daher nur soweit angesprochen, wie sie im Kontext des diabetischen Makulaödems therapeutisch berücksichtigt werden muss [33, 34, 32]. Neben der gelegentlichen und oft transienten Induktion eines Makulaödems nach panretinaler Laserkoagulation soll auch das Rezidivrisiko oder Auftreten von Proliferationen nach dem Ende einer intravitrealen Therapie oder sogar gelegentlich trotz/unter derselben berücksichtigt werden, zumal die diabetische Retinopathie und die diabetische Makulopathie im Zusammenhang zu kontrollieren und zu behandeln sind [26]. Zu beachten ist dabei stets auch, dass eine Makulaödementwicklung oft (> 40 – 60 %) am Partnerauge zu erwarten ist, so dass bei Therapie eines Auges die Kontrolle des Partnerauges unbedingt weiter erfolgen soll.

Als Grundlage dieser Stellungnahme dient eine systematische Suche und Bewertung klinischer Studien in Medline, sowie in der Cochrane-Bibliothek [35-37]. Auswahlkriterien waren ein prospektives Studien-Design, eine Nachbeobachtungszeit von mindestens 6 Monaten, eine Gruppengröße von mindestens 10 Probanden und eine Berichterstattung der als relevant betrachteten Parameter. Dieser Empfehlung liegen somit auch Daten kontrollierter, randomisierter Studien zu Grunde, die für eine vergleichende Bewertung einzelner Wirkstoffe Hinweise geben [38]. Unzureichend belastbare Daten zu einem direkten Vergleich der Steroide mit Anti-VEGF Präparaten [39, 40] sowie eine heterogene Nachbeobachtung verschiedener Behandlungsstrategien (Wiederbehandlung, Einsatz der Laserkoagulation) schränken dabei die allgemeine Bewertungen ein.

Daten zur Umsetzung der Studienergebnisse in den Behandlungsalltag deuten darauf hin, dass die Unterbehandlung ein großes Problem darstellt [41, 42]. Gegenüber anderen Indikationen der intravitrealen Therapie ist eine reduzierte Adhärenz der Menschen mit Diabetes zu beachten, für die unter anderem auch die hohe Zahl von Begleiterkrankungen eine wichtige Rolle spielen kann [43]. Aktuelle Daten bestätigen frühere Berichte, dass – unabhängig von der Therapiestrategie - nicht selten Termine sowohl für eine geplante Lasertherapie als auch für eine intravitreale operative Medikamentenapplikation (IVOM) unzureichend wahrgenommen werden. Für die Einhaltung erforderlicher Intervalle zu

Kontrolluntersuchungen und Wiederbehandlungen ist daher neben der Diagnostik und den morphologischen Kriterien sowie der individuell angepassten Therapie auch eine gute Kommunikation und Nachverfolgung wichtig. Obwohl eine kurze Behandlungsverzögerung - anders als z.B. bei der neovaskulären altersabhängigen Makuladegeneration - nicht unbedingt bleibende Auswirkung auf die Sehfunktion haben muss, gibt es Hinweise, dass eine frühe Therapie, d.h. bei noch gutem Visus, eine höhere Rate an Funktionserhalt ermöglicht [44].

Neben diesen Aspekten sollen im Folgenden außerdem auch neue diagnostische Modalitäten wie die OCT-Angiographie und Weitwinkel-Angiographie bei Indikationsstellung und Monitoring einer Therapie des diabetischen Makulaödems angesprochen werden [45]. Außerdem soll dieser Text die aktualisierten Kernaussagen ergänzen, indem er Daten einordnet, die für die Bewertung der verschiedenen Substanzgruppen und Präparate in der Differentialtherapie des diabetischen Makulaödems hilfreich sein können. In den nächsten Jahren ist mit neuen Therapieoptionen zu rechnen [46].

1. Indikationsstellung

Bezüglich der Erkennung und Basisdiagnostik einer diabetischen Retinopathie und Makulopathie sind die in der Nationalen Versorgungsleitlinie aufgeführten Faktoren besonders zu berücksichtigen [26]. Bei der Anamnese soll daher auch den internistischen **Risikofaktoren** besondere Beachtung geschenkt werden. Die Wahrscheinlichkeit eines Makulaödems steigt mit der Dauer der Erkrankung, vor allem abhängig von Blutzuckerspiegel (hyperglykämische Exposition) und dem Blutdruck [47, 48, 27].

Auch das Ausmaß der chronischen Hyperglykämie hat für das Auftreten der diabetischen Retinopathie (DR) Bedeutung [49]. Obwohl bei Typ 1 Diabetes (T1DM) ein exponentieller und bei Typ 2 Diabetes (T2DM) ein linearer eindeutiger Zusammenhang zwischen $HbA1_c$-Wert und DR gefunden wurde [26], sollte der Einfluss auf das Gesamtrisiko nicht überschätzt werden [50, 51]. Im klinischen Alltag ist es ferner nicht selten, dass eine Progression der diabetischen Retinopathie unter der Therapie eines lange vorbestehenden oder schlecht kontrollierten Diabetes als sogenanntes *„early worsening“* beobachtet wird. Dabei ist es unerheblich, ob die Senkung des Blutzuckers durch Bewegung, Medikamente oder bariatrische Chirurgie erreicht wird [52, 53]. Auch wenn das Risiko für eine Progression mit dem Ausmaß der Blutzuckersenkung steigt, gibt es keinen sicheren Beleg dafür, dass allein die Geschwindigkeit der Blutzucker-Optimierung einen Einfluss auf die DR hat [54]. Außerdem überwiegt der positive Effekt auf die Retinopathie bei Fortsetzung der verbesserten Blutzuckereinstellung. Gerade angesichts der Verfügbarkeit wirksamer Therapien des diabetischen Makulaödems können die Therapieziele der Blutzuckerregulation heutzutage meist unabhängig von induzierten retinalen Veränderungen verfolgt werden [55]. Ähnlich der gelegentlichen Induktion oder Zunahme eines Makulaödems nach einer panretinalen Laserkoagulation hat das Wissen um diese Zusammenhänge und auslösenden Faktoren hier vor allem Konsequenzen für entsprechend engmaschigere augenärztliche Kontrolluntersuchungen [56, 32, 57-59].

Die Behandlung eines diabetischen Makulaödems mit intravitrealen Medikamenten soll nur dann erfolgen, wenn aufgrund des Befundes eine positive Beeinflussung des funktionellen und morphologischen Befundes erwartet werden kann.	⇑⇑

Die Bestimmung des **bestkorrigierten Visus** ist nicht nur hilfreich, um das Ausmaß der funktionellen Beeinträchtigung zu erfassen [60-62]. Die Funktion des besseren Auges bildet den Nutzwert für den Betroffenen ab [61, 63]. Obwohl das diabetische Makulaödem häufig beidseits auftritt, gibt es auch klare Belege dafür, dass bereits die Behandlung eines einseitigen Makulaödems die Lebensqualität relevant und messbar beeinflusst [64, 65]. Darüber hinaus stellt der Visus unter anderem auch für die Fahrtauglichkeit ein kritisches Kriterium dar [66, 62]. Selbst in Abwesenheit der Narben einer panretinalen Photokoagulation müssen für die Bewertung der Fahrtauglichkeit auch Faktoren wie Kontrastempfindlichkeit, Gesichtsfeldeinschränkung und Hypoglykämien zusätzlich berücksichtigt werden [67-70]. Auch ist die Lesefähigkeit nicht nur in hohem Masse für viele Menschen mit Diabetes relevant, sondern auch für die eigenständige Durchführung der Diabetes-Therapie und Blutzuckerkontrolle. Es sollte nicht vergessen werden, dass Betroffene vor anstehenden Therapieentscheidungen oder dem Abbruch einer Behandlung in die Lage gebracht werden sollten, den relativen Nutzen einer Behandlung vor diesem Hintergrund selbst bewerten zu können [71, 72].

Die ophthalmologische Untersuchung des vorderen und des hinteren Augenabschnitts wird zwar in den Fachinformationen der gegen ein diabetisches Makulaödem intravitreal verabreichbaren Medikamente nicht ausdrücklich erwähnt [73, 74]. Relevante visusmindernde Begleiterkrankungen sollten jedoch berücksichtigt werden [75, 76]. Benetzungsstörung, Blepharitis und Konjunktivitis sind häufiger als in der übrigen Bevölkerung bei Diabetes anzutreffen [77-80]. Eine Katarakt tritt bei Diabeteserkrankung deutlich häufiger und frühzeitiger als in der übrigen Bevölkerung auf. Eine Kontrolle des Augendrucks empfiehlt sich insbesondere bei geplanter Steroidtherapie [81-83]. Auch unabhängig von bestehendem Augendruckanstieg oder bekanntem Glaukom ist im Rahmen der Untersuchung an der Spaltlampe insbesondere auf eine eventuelle Rubeosis iridis zu achten.

Zur Indikationsstellung der Therapie eines diabetischen Makulaödems sollen mindestens folgende Untersuchungen durchgeführt werden: Bestimmung des bestkorrigierten Visus, Spaltlampenuntersuchung der vorderen Augenabschnitte (u.a. auf Rubeosis iridis); stereoskopische Untersuchung der gesamten Netzhaut in Mydriasis, Fluoreszein-Angiographie, OCT.	⇑⇑

Die **Ophthalmoskopie** des hinteren Poles und auch der Netzhautperipherie in Mydriasis, sowie die Untersuchung mit optischer Kohärenztomographie (OCT) ausreichender Schnittdichte, sind für die Bewertung der Situation bei Diagnosestellung und Therapieindikation eines diabetischen Makulaödems unverzichtbar [84].

Die hohe axiale Auflösung und gute Reproduzierbarkeit der retinalen OCT-Untersuchung ermöglicht eine sensitive, exakte und frühzeitige Detektion und Quantifizierung des diabetischen Makulaödem [85-87]. Mit der OCT kann bei Menschen mit Diabetes schon ein Makulaödem gefunden werden, bevor diese eine Visusminderung wahrnehmen oder eine funduskopisch sichtbare makuläre Netzhaut-Verdickung aufweisen [86, 87]. Abgesehen von der hohen Sensitivität bietet die genaue Quantifizierung intra- und subretinaler Flüssigkeitsexsudation auch eine wichtige Voraussetzung für die Beurteilung der fovealen Ödem-Beteiligung und adäquate Therapie-Steuerung, [88, 89]. Eine eventuell begleitende vitreomakuläre Traktion oder epiretinale Gliose kann identifiziert werden. International wird daher die OCT-Untersuchung als Referenz-Standard im Rahmen der Basisdiagnostik des diabetischen Makulaödems angesehen [90, 35, 91] und daher auch in der Nationalen Versorgungsleitlinie zur Stellung der Therapieindikation und Therapiemonitoring empfohlen [26].

Folgende OCT-Befunde können dabei Hinweise auf eine eingeschränkte Therapie-Prognose geben:

- Veränderungen der inneren Netzhaut (‚Dysorganisation of the retinal inner layer': **DRIL**) zeigen einen oftmals dauerhaften Verlust der strukturellen retinalen Integrität an [92].
- Der Einfluss von **subretinaler Flüssigkeit** wird unterschiedlich bewertet [93-95]. Überwiegend wird sie aktuell als Hinweis auf eine reduzierte Prognose des DMÖ im Spontanverlauf, aber auch als möglichen Indikator für das Ansprechen einer IVOM-Therapie bewertet [96]. Möglicherweise hängen die abweichenden Beobachtungen

mit nicht berücksichtigten systemischen Faktoren wie Nierenfunktion und Hypertonie zusammen [97]. Kleinere Studien haben Hinweise auf eine mögliche Assoziation mit einer höheren Konzentration einzelner Wachstumsfaktoren gezeigt [98, 99].

- In Einzel-Scans der OCT, insbesondere aber auch mit Hilfe der en-face Darstellung (oder der Reflektivität) kann eine mögliche irreversible Vorschädigung der **äußeren Netzhaut** in der OCT beurteilt werden [100-105]. Unterbrechungen im Bereich der äußeren Grenzmembran (ELM) und der Photorezeptor-Außensegmente im Bereich der Fovea deuten auf eine schlechtere funktionelle Prognose hin. Dabei ist zu beachten, dass darüber gelegene retinale Flüssigkeitsansammlungen und Signalabschwächungen die Aussagekraft einschränken können [106].
- Krankhafte Veränderungen des **vitreoretinalen Interface** sind häufig bei einem diabetischen Makulaödem anzutreffen und können mittels OCT-Diagnostik in Ausmaß und Verlauf genau eingeschätzt werden [107, 108]. Während eine begleitende vitreomakuläre Adhäsion die IVOM-Therapieprognose des DMÖ nicht einschränkt, gehen ausgeprägte traktive Veränderungen des vitreomakulären Interfaces mit einer schlechteren Therapieprognose einher.

Die **Fluoreszein-Angiographie** (FAG) ist fester Bestandteil der Basisdiagnostik eines diabetischen Makulaödems und erlaubt eine genauere Beurteilung der diabetischen Retinopathie. Diese invasive bildgebende Methode erlaubt es als einzige Untersuchung, die Schrankenstörung undichter Gefäße und Mikroaneurysmen unmittelbar anzuzeigen. Eine wesentliche Rolle spielt die Fluoreszein-Angiographie ferner für die Aufdeckung und Darstellung makulärer wie peripherer Kapillarokklusionsareale, was zur Abschätzung der Therapieprognose beispielsweise eines diabetischen Makulaödemes erhebliche Relevanz haben kann und in der funduskopischen Untersuchung nicht sicher zu erkennen ist. Die Detektion intraretinaler vaskulärer Anomalien (IRMA) und die Abgrenzung gegenüber diabetogenen retinalen Proliferationen werden durch eine Fluoreszein-Angiographie erheblich erleichtert.

Eine allergische Reaktion auf Natrium-Fluorescein ist selten (moderate Reaktion: 1/63, schwere Reaktion: 1/1900, Todesfall: 1/222.000) [109-111]. Eine theoretisch nachteilige Wirkung von Fluoreszein auf die Nierenfunktion wurde immer wieder diskutiert [112], unter

anderem weil oft keine Abgrenzung gegenüber iodierten Kontrastmitteln oder Gadolinium stattfindet. Eine klinisch relevante Verschlechterung der Nierenfunktion wurde jedoch in bisherigen Untersuchungen nicht beobachtet [113, 114]. Daher müssen Menschen mit einem bestimmten Alter, eingeschränkter Nierenfunktion oder reduziertem Allgemeinzustand grundsätzlich nicht von dieser Untersuchung ausgeschlossen werden. Eine stark eingeschränkte Nierenfunktion kann allerdings zu längerer Verweildauer des Fluoreszeins im Körper führen.

Die **OCT-Angiographie** (OCT-A) hat das Potential, weitere Informationen über die Perfusion des Auges zu liefern [115, 116]. Der Verzicht auf Farbstoff erweitert ohne Frage die Einsatzmöglichkeiten, z.B. um kurzfristige Schwankungen oder Fluktuationen der Perfusion zu dokumentieren. Schnellere Geräte (70.000 bis 100.000 A-Scans pro Sekunde) verringern zunehmend störende Bewegungsartefakte und versprechen für die Zukunft eine Abnahme der Untersuchungsdauer.

- Gegenüber Photographie und Angiographie können nicht nur die oberflächlichen Netzhaut-Gefäße detektiert und differenziert werden. Die OCT-A stellt im Gegensatz zur Fluoreszein-Angiographie auch die tiefen und intermediären Gefäßplexus dar [117, 118].
- Die Bereiche der kapillären Nonperfusion und insbesondere die perifoveale Gefäßdichte werden mittels der OCT-A hochaufgelöst erfasst und sind einfach quantifizierbar [119-121]. Präzise Aussagen in Bezug auf die foveale avaskuläre Zone sind hilfreich, indem ischämische Anteile der Makulopathie berücksichtigt werden können.
- Allerdings müssen gerade bei der OCT-A aktuell noch eine Reihe möglicher Artefakte (Bewegungsartefakte, Segmentierungsartefakte, Überlagerungsartefakte etc.) ebenso beachtet werden, wie die Tatsache, dass jeweils nur ein bestimmter eingeschränkter Bereich an Blutflussgeschwindigkeit erfasst wird. Dies ist u.a. für die Interpretation von Arealen mit gemindertem oder fehlendem Flow-Signal zu beachten. Insbesondere bei vorhandenem Ödem ist die Aussagekraft der OCT-Perfusionsangaben durch Überlagerungen und Segmentierungsfehler derzeit oft noch deutlich eingeschränkt [122]. Daher ist eine gewisse Erfahrung in der Befundinterpretation neben einheitlicheren Untersuchungsstandards dieses neuen Verfahrens wichtig [123].

- Neovaskularisationen können sehr scharf abgebildet werden, auch wenn sie - anders als in der Fluoreszein-Angiographie (FLA), wo sie durch Ihre Leckage leichter aufzufinden sind - hier oft aktiv nachgesucht werden müssen. Während kleinere Neovaskularisationen in der Fluoreszein-Angiographie durch Blutungen maskiert werden können und Details durch Überblendungsphänomene infolge der Fluroeszein-Leckage zum Teil nicht erfasst werden, bietet die OCT-A eine exzellente Abgrenzung und Lokalisation von Neovaskularisationen der Papille (NVD) oder Peripherie (NVE) am hinteren Pol [124].
- Die Schwere der Retinopathie lässt sich mittels OCT-A am genauesten quantifzieren, wenn Arteriolen, Venulen und die kapilläre Mikrozirkulation in Kombination beurteilt werden [125]. Eine größere foveale avaskuläre Zone, eine geringere Gefäßdichte und fraktale Dimension des tiefen Gefäßplexus (deep vascular plexus) kann über bekannte Risikofaktoren hinaus ein Progressionsrisiko anzeigen [126]; eine geringere Gefäßdichte des oberflächlichen Plexus (superficial vascular plexus) wurde vor Entwicklung eines DMÖ gesehen. Eine höhere Dichte des oberflächlichen Plexus erhöhte auch die Wahrscheinlichkeit eines Visusanstiegs unter der Therapie [127].

Derzeit bieten die meisten OCT-A Geräte noch limitierte Aufnahmewinkel, so dass eine Fluoreszenzangiographie aktuell meist noch mit größerer Verlässlichkeit das Gesamtausmaß an Ischämie und peripherer Proliferationen einschätzen lässt. Außerdem ist die Untersuchung teilweise zeitaufwendig; die unterschiedlichen Geräte nutzen keine identischen Algorithmen und unterstützen kaum den Austausch der Daten. Daher hat sich vorerst am herausragenden Stellenwert der FLA als Basisdiagnostikum vor DMÖ-Therapie nichts geändert.

2. Therapie des diabetischen Makulaödems

Das Spektrum der Ausprägung einer diabetischen Makulopathie ist breit. Eine Störung der Blut-Netzhaut-Schranke führt zur Akkumulation der extrazellulären Flüssigkeit [128]. In den verwendeten Klassifikationen des diabetischen Makulaödems erfolgt eine Unterscheidung nach unterschiedlichen Gesichtspunkten [129].

- In Abhängigkeit davon, in welchem Ausmaß sich eine fluoreszein-angiographische Hyperfluoreszenz durch Leckage von Flüssigkeit einzelnen Mikroaneurysmen zuordnen lässt, lässt sich nach dem angiographischen Bild ein fokales oder diffuses Makulaödem abgrenzen [130, 131], was für die Durchführung und Technik einer möglichen Lasertherapie (‚focal/grid') von Relevanz sein kann.
- Die OCT ist in der exakten quantitativen und qualitativen Beurteilung der Ausdehnung und Lokalisation der zusätzlichen Flüssigkeit besonders hilfreich [132-134]. Unverändert ist die Ödem-Ausdehnung und Beteiligung der zentralen Netzhaut (Fovea-Beteiligung) ein wichtiges Kriterium, um die Notwendigkeit einer Behandlung zu beurteilen und die Therapiealternativen zu diskutieren (Abb. 2) [86]. Es besteht kein unmittelbarer Zusammenhang zwischen Visus und Netzhautdicke [135]. Die Sehkraft kann trotz eines zentralen Ödems noch unbeeinträchtigt sein; DRIL (s.o.) oder foveale Ischämien können neben dem Ödem-Ausmaß wesentlich zur Visusminderung beitragen [87]. Der bestkorrigierte Visus ist nicht durch ein extrafoveales Ödem beeinflusst.

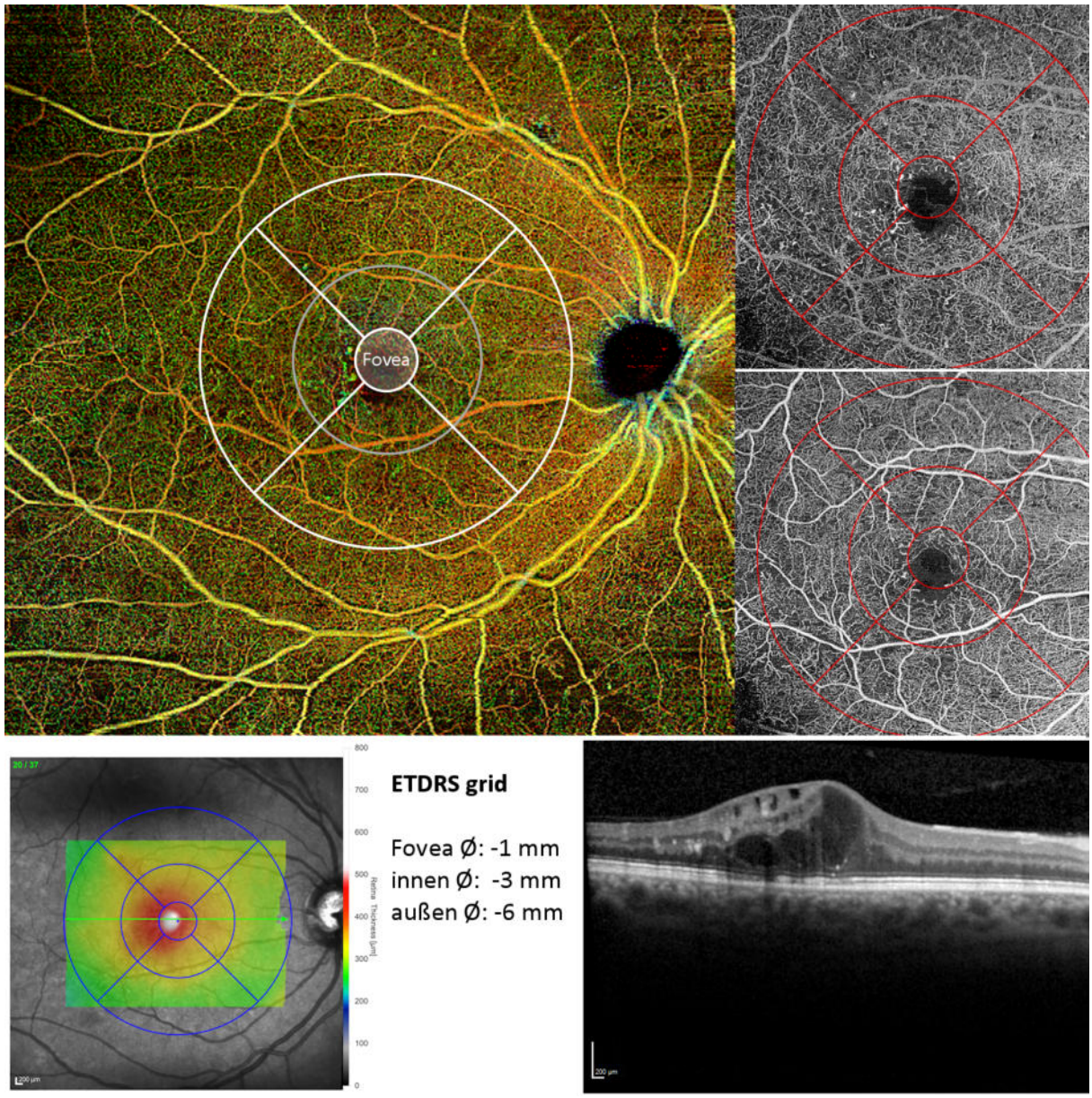

Abb. 2:

Für die Beurteilung der fovealen Beteiligung kann man sich an dem ETDRS-Gitter orientieren, dessen innerer Durchmesser ca. 1 mm entspricht. Zusätzlich kann der B-Scan oder der Bezug zur avaskulären Zone der Fovea (OCT-Angiographie oben) sein.

- Die Ausdehnung der Flüssigkeit und die Definition des „klinische signifikanten Makulaödems“ wurde historisch in der stereoskopischen Befundung an der Ausdehnung der Netzhautverdickung und der Verteilung begleitender Lipidexsudate festgemacht [136]. Hierbei war die Fovea durch einen Kreis mit einem Radius von 500

µm definiert, der sich in der Ausdehnung an Standard-Papille (2/3 Papillendurchmesser entspricht 1000 µm) orientiert.

- Spätestens mit der Möglichkeit, die Perfusion des tiefen Kapillarnetzes durch die OCT-A darzustellen, können Auffälligkeiten der fovealen Gefäßarchitektur sicherer erkannt werden [137, 138]. Für die Beschreibung und zur Quantifizierung einer **ischämischen Makulopathie** wurde in früheren Studien keine einheitliche Definition verwendet. So wird u.a. der Ausfall fovealer Gefäßarkaden oder eine Erweiterung der fovealen avaskulären Fläche in der Fluoreszeinangiographie zur Beurteilung der Ischämie-Grads herangezogen [139]. Vergleichende Untersuchungen mit verschiedenen Untersuchungsverfahren zeigten Hinweise auf einen engen Zusammenhang zwischen Schädigungen der äußeren und inneren Netzhaut mit dem Grad der Ischämie [140-142]. Obwohl es zwischen der Ischämie in der Peripherie und der zentralen Netzhaut nur einen moderaten Zusammenhang gibt [143], wird in der Literatur wiederholt ein Zusammenhang zwischen Rezidiven eines Makulaödems und zunehmender Ischämie beschrieben [144]. Allerdings ist dabei einschränkend eine hohe Variabilität und somit Unsicherheit in der Beurteilung entsprechender Parameter wie beispielsweise des ischämischen Index (Verhältnis perfundierter vs. non-perfundierter Areale) zu beachten. [145]. Umgekehrt scheint das Ausmaß der peripheren Ischämie allerdings keine übergeordnete Rolle für die Prognose und Injektionsfrequenz einer IVOM-Therapie des diabetischen Makulaödems zu spielen; Studien konnten bislang keinen positiven Einfluss einer gezielten Laserbehandlung peripherer ischämischer Netzhautareale auf die DMÖ-Behandlung nachweisen [146].
- Die Dauer eines Ödems kann von Bedeutung für die Prognose sein, was in verschiedenen Therapiestudien zum Ausdruck kam. Es gibt aber keinen Konsensus, ab wann genau von einem chronischen Ödem gesprochen wird. In den Zulassungsstudien von Ranibizumab zeigte die Kontrollgruppe, die erst nach 24 Monaten eine IVOM-Therapie erhielt, immerhin noch einen Visusgewinn nach verzögerter Therapie [44]. Allerdings erreichte diese Gruppe nicht mehr das gleiche Ausmaß an Sehverbesserung (+4.7/+4.3 Buchstaben vs. +11.4/+11.0 Buchstaben [44]). Hierfür könnten irreversible Veränderungen im Sinne einer Schädigung eine

Rolle spielen. In der Kontrollgruppe der Zulassungsstudien von Aflibercept erhielten nur 40.6% bzw. 34.6% eine *Rescue*-Behandlung (Notfall bzw. Bedarfsmedikation in der Placebo-Gruppe) nach Woche 24, so dass hier keine vergleichbare Aussage zu treffen ist. In der Zulassungsstudie des Fluocinolon stellte die Unterscheidung bezüglich der Dauer des vorbestehenden Makulaödems (< 3 Jahre vs. ≥ 3 Jahre) eine vorher geplante post-hoc Analyse dar: Ein signifikanter Unterschied der Fluocinolon-Gruppe (190µg) zur Placebogruppe (jeweils mit ergänzender Therapie) bestand nur nach längerer Dauer des Ödems (+7.6 vs. +1.8 Buchstaben), während bei Ödemen kürzerer Vorgeschichte ähnliche Visusergebnisse erzielt wurden (+2.4 vs. +2.3 Buchstaben).

- Hinweise deuten auf den Einfluss des Ausgangsvisus auf die zu erwartende Sehverbesserung [44, 147]. Zu unterscheiden ist hier die relative und absolute Änderung von Visus und diabetischer Retinopathie. Als Deckeneffekt (oder „Ceiling-Effekt“) bezeichnet man das Phänomen, dass Patienten mit einem besseren Ausgangsvisus eine geringere Visuszunahme unter der Behandlung zeigen (können). Ähnlich „profitiert“ der Schweregrad der DR: Je ausgeprägter die peripheren Fundusveränderungen sind, umso stärker kann sich dort eine Therapie auswirken [148]. Dennoch muss berücksichtigt werden, dass ein früherer Therapiebeginn – mit entsprechend besserem Ausgangsvisus – ein absolut gesehen besseres Sehvermögen verspricht, sodass eine frühzeitige Behandlung anzustreben ist.

Grundsätzlich ist zu berücksichtigen, dass die Prognose nicht allein von der Ausprägung und **Dauer** des diabetischen Makulaödems abhängt; es gibt zahlreiche Hinweise auf begleitende neurodegenerative Prozesse bei diabetischer Retinopathie, die teilweise schon vor Auftreten vaskulärer Läsionen und des Makulaödems zu beobachten sind [149, 150]. Auf die Rolle ausgeprägter struktureller Veränderungen, wie sie OCT-diagnostisch in der inneren und äußeren Netzhaut unabhängig vom Ödemausmaß nachweisbarer sein können, wurde oben bereits hingewiesen.

Die Beurteilung der Visusprognose kann durch begleitende pathologische Prozesse wie eine Katarakt, Glaskörperblutung oder Gliose erschwert sein. Im Gegensatz zur Laserbehandlung ist die Fortsetzung einer IVOM-Therapie selbst für den Fall relevanter Medientrübungen

möglich, solange das Makulaödem gesichert ist und das Risiko einer Traktionsablatio gering erscheint.

Die Behandlung eines diabetischen Makulaödems mit intravitrealen Medikamenten soll nur dann erfolgen, wenn aufgrund des Befundes eine positive Beeinflussung des funktionellen (und morphologischen) Befundes erwartet werden kann.	⇑⇑

Eine aktuelle Studie (DRCR.net protocol V, NCT01909791) hat 702 Patienten mit fovealer Beteiligung, aber noch guter Funktion (Visus 0,8 oder besser) drei verschiedenen Behandlungsregimen zugeordnet [151]: In einer Gruppe wurde mit einer monatlichen Aflibercept-Therapie begonnen, deren Intervalle nach dem Erreichen von Stabilitätskriterien verlängert werden konnten. Eine weitere Gruppe erhielt eine fokale Laserkoagulation mit einer möglichen Wiederholung nach 13 Wochen, die letzte Gruppe wurde primär nur beobachtet. Nach zwei Jahren unterschied sich der Anteil mit einer Sehverschlechterung (-5 Buchstaben) nicht zwischen den drei Gruppen (16%, 17%, 19%). In den beiden Gruppen ohne initiale Behandlung mit intravitrealen Medikamente wurde diese erst begonnen, wenn der Visus um mindestens 10 Buchstaben (oder um 5 Buchstaben an zwei aufeinanderfolgenden Visiten) fiel [151]; das war in 25% der Laser-Gruppe und 34% der Patienten unter alleiniger Beobachtung der Fall. Die Daten belegen, dass für den Fall einer guten Sehfunktion trotz eines vorhandenen Ödems mit zentraler Beteiligung nur ein geringes Risiko einer starken Sehverschlechterung über 2 Jahre vorhanden ist.

Ein abwartendes Vorgehen mit Verlaufskontrollen ist in diesem Szenario somit eine sinnvolle Option, die geringere Risiken (Endophthalmitis) mit einer guten Stabilität verbindet. Die Laserbehandlung dieser Patienten scheint zudem die Rate mit einer nachfolgenden Sehverschlechterung zu verringern. Die intravitreale Behandlung sollte sich auf die Patienten mit fovealem Makulaödem beschränken, die eine entsprechende Sehverschlechterung (Visus < 0.8) aufweisen [152].

Vor dem Start der Behandlung ist der Patient über die Therapiealternativen, den Spontanverlauf, die vermutliche Anzahl der damit jeweils verbundenen notwendigen Behandlungen und Nachkontrollen zu informieren [26].

Die Entscheidung über die primäre Therapie sollte in individueller Abwägung der Vor- und Nachteile der einzelnen Strategien erfolgen. Dabei sind sowohl okuläre Faktoren (Linsenstatus, Glaukom etc.), wie aber auch die Gesamtmorbidität, Lebensumstände und individuelle Möglichkeit der Adhärenz zum jeweiligen Therapieschema zu berücksichtigen. Nach wie vor gibt es kaum Studien, die Wirksamkeit und Schadenspotential unterschiedlicher Medikamente oder Therapien direkt miteinander vergleichen [38, 40, 153, 154]. Einschlusskriterien und Wiederbehandlungsstrategien der Zulassungsstudien unterscheiden sich teils erheblich, sodass indirekte Ableitungen nicht sinnvoll sind. Des Weiteren ist zu berücksichtigen, dass sich die in RCT eingeschlossenen Patienten zum Teil deutlich von repräsentativen Stichproben unterscheiden, wie sie in der klinischen Routine anzutreffen sind [155-158].

Für die Bewertung der Wirksamkeit gibt es Hinweise, dass eine IVOM-Behandlung mit VEGF-Inhibitoren (Aflibercept [159], Bevacizumab [160], Ranbizumab [15, 161, 162]) zumindest über Zeiträume von wenigen Jahren der alleinigen fokalen Lasertherapie bei einem Makulaödem mit Fovea-Beteiligung und Visusminderung, überlegen ist. Ansonsten gibt es – bis auf wenige Ausnahmen (Kombinationstherapie [153], Vergleich mit Triamcinolon [163]) - kaum Daten zum direkten Vergleich zwischen den Wirkstoffgruppen. Meta-Analysen und indirekte Vergleichen müssen im Hinblick auf die Aussageunsicherheiten kritisch interpretiert werden, zumal sich oft die Charakteristika der eingeschlossenen Patienten unterscheiden [164].

Es gibt bislang keine Belege dafür, dass eine fixe Kombination verschiedener Therapiestrategien wie Lasertherapie [15] oder Steroide [37, 153, 165] mit der Anti-VEGF-Therapie einen zusätzlichen Nutzen für den Visuserfolg hat. Weil mit jeder Therapie gleichzeitig auch ein gewisses Spektrum an Risiken und Nebenwirkungen verbunden ist, sollte daher eine solche Kombinationsbehandlung nicht erfolgen. Dagegen kann der sequentielle Einsatz verschiedener Strategien im Einzelfall sinnvoll sein. So muss berücksichtigt werden, dass viele Studien-Protokolle von Studien des DRCR.net eine hohe Rate einer begleitenden Laserkoagulation zusätzlich zur Anti-VEGF-Therapie beinhalteten

(Protokoll I: 90-97% [166], Protokol T: 41-64% [38]), wobei ein gezielter additiver Lasereinsatz bei Bedarf nach zumindest 6 Monaten einer primären Kombination beider Therapieverfahren überlegen scheint. Das genaue Ausmaß des Einflusses der additiven Lasertherapie auf den Gesamttherapieeffekt ist bei diesen Studien ansonsten nicht zu differenzieren.

2.1 Therapiewahl: Diabetisches Makulaödem mit fovealer Beteiligung	
Besteht eine foveale Beteiligung eines diabetischen Makulaödems, kommen grundsätzlich verschiedene Therapiemodalitäten in Betracht, über die der Patient bzgl. der jeweiligen Visusprognose, Behandlungsfrequenzen und Komplikationshäufigkeiten informiert werden sollte: • Intravitreale Anti-VEGF-Therapie • Intravitreale Steroid-Therapie • „fokale/ grid“ Lasertherapie	⇑
Bei diabetischem Makulaödem mit Foveabeteiligung und Sehbeeinträchtigung soll primär eine IVOM durchgeführt werden, wenn der morphologische Makulabefund einen positiven Effekt der IVOM auf die Sehfähigkeit erwarten lässt (Visusuntergrenze: 0,05). Für die IVOM-Therapie soll das Nebenwirkungsprofil der Medikamente berücksichtigt werden. Die höhere Rate okulärer Nebenwirkungen nach intravitrealen Steroiden (Anstieg Augeninnendruck, Linsentrübung) spricht für den Einsatz von VEGF-Inhibitoren; für den Einsatz von Depot-Steroiden spricht die niedrigere Anzahl von IVOM.	⇑⇑ ⇑⇑

Das Nebenwirkungsprofil der verwendeten Medikamente weist Unterschiede auf. Eine Erhöhung des **Augendrucks** wird vor allem nach Gabe Steroid-haltiger Präparate beschrieben. Obwohl die Steroid-induzierte Drucksteigerung meist reversibel ist, nach Absinken der Steroid-Konzentrationen meist verschwindet und oft eine drucksenkende Therapie Werte im Zieldruckbereich ermöglicht, stellt die Therapie mit Steroiden ein wichtiges Risiko für die Entwicklung einer glaukomatösen Schädigung des Sehnerven dar [167-169].

Historisch wurde für kristalloide Triamcinolon-Suspensionen eine Dosis-abhängige Drucksteigerung identifiziert [170]. Für das zugelassene 700µg Dexamethason-Implantat wurde die Steigerung des Augendrucks innerhalb der Zulassungsstudie (MEAD-Studie) dokumentiert [16]. Allerdings muss beachtet werden, dass Patienten mit bekanntem

Glaukom ausgeschlossen waren, eine Behandlung hier nur in festen 6-Monatsintervallen stattfand und viele Patienten die Studie vor Ende der 3 Jahre verließen [16]. In der Behandlungsgruppe wurde bei 36% ein Anstieg des Augendrucks als *adverse event* gemeldet, 27,7% zeigten eine Erhöhung um mehr als 10 mmHg [171]. Es gab eine kleine Gruppe, die den Druckanstieg auch erst nach mehreren Behandlungen, z.T. sogar auch erst nach der siebten Behandlung zeigte. Entsprechend ist im Rahmen einer wiederholten Applikation unbedingt zu beachten, dass die Augeninnendruck-Kontrollen auch trotz mehrfach unkomplizierten Verlaufs jeweils postoperativ weiter erforderlich sind.

Der Verlauf des Augendrucks nach der Verabreichung eines 190 µg Fluocinolon-Implantats wurde in den prospektiven FAME-Studien dokumentiert [172]. Glaukom und okuläre Hypertension (> 21 mmHg) stellten auch hier ein Ausschlusskriterium dar. 37% zeigten einen Anstieg des Augendrucks; jeder zweite Patient mit Druck-senkender Lokaltherapie benötigte mindestens zwei Druck-senkende Wirkstoffe [172].

Jüngeres Alter erhöht das Risiko für einen steroidinduzierten Augendruckanstieg. Auch nach wiederholten Behandlungen mit VEGF-Inhibitoren steigt das Risiko einer Drucksteigerung [173, 174] statistisch an, allerdings viel seltener und nur geringer, insbesondere hier auch im Fall eines vorbestehenden Glaukoms. Die kumulative Wahrscheinlichkeit einer Druckerhöhung war auch unter der Behandlung mit Ranibizumab in einem Drei-Jahres-Zeitraum auf 9.5% gegenüber 2.9% in der Lasergruppe leicht erhöht [175]. Auch wenn es weniger Daten zu Patienten mit diabetischem Makulaödem [176] – im Vergleich zu Analysen von AMD-Patienten [173, 174, 177] – gibt, wurde eine Risikoerhöhung für einen Druckanstieg gegenüber dem nicht behandelten Partnerauge beobachtet [178].

Ein weiterer wichtiger Unterschied zur Anti VEGF-Therapie betrifft die Auswirkung von Steroiden auf die Progression einer **Linsentrübung** [179]. Somit muss die Gabe kritisch bei funktionell relevanter Akkommodation und klarer Linse hinterfragt werden, während diese Thematik ohne Relevanz für pseudophake Patienten ist. Die häufige Entwicklung einer Katarakt in den ersten Jahren nach intravitrealer Gabe von Steroiden impliziert nicht nur eine unmittelbare Sehverschlechterung, eine somit früher notwendige Katarakt-Operation hätte auch eine höhere Rate an Nebenwirkungen zur Folge [180, 181]: Vor einer Katarakt-Operation soll insbesondere über das erhöhte Risiko einer Progression der diabetischen Retinopathie und Makulopathie informiert werden, zumal das Risiko für die Entstehung

eines Makulaödems bei Diabetes mellitus selbst ohne Hintergrundsretinopathie bereits erhöht ist und mit dem Ausmaß an vorbestehender Retinopathie weiter ansteigt [182].

In einer Stichprobe wurde eine infektiöse **Endophthalmitis** häufiger nach der Gabe eines Steroid-Implantats als nach der Behandlung mit VEGF-Inhibitoren gefunden [183], wobei dabei die geringere Injektionsfrequenz unter Steroid-IVOM-Therapie berücksichtigt werden muss. Über mögliche Ursachen wie eine Beeinflussung der Immunabwehr oder die größeren Durchmesser der Injektionskanülen oder aber eventuelle Störfaktoren (Confounder) kann nur spekuliert werden. Unterschiedliche Endophthalmitis-Inzidenzen wurden aber für die verschiedenen VEGF-Inhibitoren nicht beschrieben [184]. Dazu gibt es keinen Hinweis darauf, dass eine Endophthalmitis nach intravitrealer Therapie eines diabetischen Makulaödems prinzipiell häufiger auftritt als in anderen Indikationen [185].

Unabhängig davon, ob ein fixes Behandlungsschema oder eine bedarfsgesteuerte Ödem-abhängige Wiederbehandlung gewählt wird, ist die **Wirkungsdauer** der wasserlöslichen VEGF-Inhibitoren kürzer als die der verschiedenen Steroid-Implantate [186, 187]. Die Pharmakokinetik unterscheidet sich deutlich und bedingt eine häufige Wiederbehandlung, zumindest meist in den ersten zwei Jahren [188, 189]. Die Notwendigkeit einer selteneren Behandlung mit Steroid-Implantaten stellt einen möglichen Vorteil dar, der sich auch auf die Wirtschaftlichkeit positiv auswirken kann [190]. Obwohl für die Anzahl der Visiten auch die Kontrollen des Augendrucks zu berücksichtigen sind, kann insbesondere für weniger mobile Patienten oder für den Fall eines schlechten Allgemeinzustands die Belastung hierdurch reduziert werden. Allerdings haben nur wenige Studiendaten Informationen geliefert, wie stark auch für die Steroid-Implantate die Wirkungsdauer im Einzelfall variieren kann [40, 191, 192]. In den FAME-Studien war neben der Rescue-Therapie eine Wiederbehandlung mit einem 190µg Fluocinolon-Implantat frühestens nach 12 Monaten für den Fall einer Verschlechterung möglich (19.5%, [172]), auch wenn von einer Wirkstofffreisetzung über bis zu 3 Jahre ausgegangen wird; in der MEAD-Studie war eine Wiederbehandlung mit Dexamethason-Implantaten nach jeweils 6 Monaten vorgesehen.

Ein statistischer Zusammenhang zwischen Morbidität und Mortalität und dem Ausmaß der diabetischen Retinopathie wie aber auch dem Ausmaß der diabetischen Makulopathie ist bekannt. Wegen der oft zahlreichen Begleiterkrankungen der Patienten mit DMÖ und beobachteter Therapie-Effekte auch am Partnerauge und dem Wissen um Nebenwirkungen

einer systemischen hochdosierten VEGF-Hemmung aus onkologischen Studien bestand daher bereits früh die Sorge **systemischer Nebenwirkungen** durch die intravitreale Anti-VEGF-Therapie. In vielen Zulassungsstudien wurden entsprechend Patienten mit einem Herzinfarkt und Apoplex entweder gänzlich ausgeschlossen oder nur rekrutiert, wenn das thrombembolische Ereignis bei der Randomisierung länger als 3 bis 4 Monate zurücklag. Außerdem weisen sämtliche prospektiven randomisierten Studien weisen außerdem eine zu geringe Fallzahl auf, um eine hohe Aussagesicherheit bezüglich einer Ungleichverteilung systemischer Nebenwirkungen zu erreichen [193, 194]. Allerdings gab es eine Meta-Analyse, die - unabhängig vom Wirkstoff – auf höhere Raten für zerebrovaskuläre Ereignisse und vaskulären Tod in den DMÖ-Therapie-Gruppen mit VEGF-Hemmern bei häufigerer Wiederbehandlung und höherer Dosierung als nach Zulassung vorgesehen hinwies [195]. Die Messung systemischer VEGF-Konzentrationen wies ferner auf mögliche Unterschiede zwischen den einzelnen Wirkstoffen hin [196]. Eine vergleichende Studie fand jedoch keine messbaren Auswirkung der Anti-VEGF-Präparate im Hinblick auf einzelne Blutdruckmessungen und Albuminurie unter der Therapie [196]. Insgesamt fand sich in umfangreichen Datenbank-Analysen bislang keine Häufung kardiovaskulärer Ereignisse nach Anti-VEGF-Therapie unter „real-life Bedingungen“ [197]. Angesichts der niedrigen „Power“ (Teststärke = Patientenanzahl pro Gruppe) der zitierten Zulassungs- und Wirksamkeits-Studien in Bezug auf kardiovaskuläre Risiken als seltene Ereignisse könnte die Gabe von Steroiden bei Vorliegen eines anamnestisch frischen Herzinfarkts oder Apoplexes oder bisher unbehandelter Risiko-Vorstufen theoretische Vorteile bieten [198]. Im Zweifelsfall ist eine interdisziplinär-konsiliarische Kooperation mit den entsprechenden medizinischen Fachdisziplinen zu empfehlen.

Unter der Behandlung mit Dexamethason-Implantaten kam es zu keiner signifikanten Änderung des HbA1c-Werts [16] und im Gegensatz zur Anti-VEGF-Therapie besteht bei Steroiden auch sonst kein prinzipieller theoretischer Anhalt für andere relevante systemische Nebenwirkungen.

Die klassische Lasertherapie basiert auf einer gezielten Gewebsdestruktion und impliziert somit auch lokale Nebenwirkungen. Mit der Zeit kann abhängig von der Intensität der Lasereffekte eine Vergrößerung der Narben bis hin zu Konfluenz oder konsekutiver Beteiligung der Makula auftreten; eine zentrale Atrophie, die Induktionen chorioidaler

Neovaskularisationen und Fibrose wurden selten beobachtet [199]. Studien zur konventionellen Lasertherapie des DMÖ belegen eine Beeinträchtigung des zentralen Gesichtsfelds und des Kontrastsehvermögens mit relevanten Auswirkungen auch auf die Lesefähigkeit [200, 201].

2.1-1 IVOM-Therapie mit VEGF-Inhibitoren	
Die drei häufig verwendeten VEGF-Inhibitoren Aflibercept, Ranibizumab und Bevacizumab zeigen eine gute Wirksamkeit. Für Ranibizumab und Aflibercept besteht eine Medikamentenzulassung. Der Einsatz von Bevacizumab stellt eine „off-label“ Behandlung dar, ebenso wie die Verwendung ausgeeinzelter Originalpräparate.	**Statement**
Bisher liegen nur wenige Daten für eine vergleichende Bewertung der drei VEGF-Inhibitoren vor. Es gibt Hinweise auf einen möglichen Wirksamkeits-unterschied der Präparate von Patienten mit diabetischem Makulaödem zu Ungunsten von Bevacizumab bei einem Visus von ≤ 0,4 in Subgruppen.	**Statement**

Das monoklonale Antikörper-Fragment **Ranibizumab** (48 kDa) hemmt alle bekannten Isoformen von VEGF-A, ohne einen Antikörper-typischen F_c-Bereich aufzuweisen. Die längste Nachbeobachtung (5 Jahre) liegt für den kombinierten Einsatz mit der fokalen Lasertherapie (prompt vs. verzögert) vor [166]; in einer Gruppe von 691 Patienten wurde mit 0.5mg Ranibizumab eine Sehverbesserung von +9.8 Buchstaben beobachtet. Die Studien-Ergebnisse legen nahe, eine additive fokale Lasertherapie des diabetischen Makulaödems erst nach der medikamentösen Therapie zu beginnen, weil bei einer um 6 Monate verzögerten additiven Laseroption bessere funktionelle Ergebnisse erreicht wurden und gleichzeitig seltener additiv gelasert werden musste als bei einer initialen Kombinationsbehandlung.

In Europa erfolgte die Zulassung von Ranibizumab für das DMÖ auf Basis der RESTORE-Studie, die eine angepasste Pausierung der Behandlung mit 0,5 mg Ranibizumab nach Erreichen eines guten Visus (20/20) oder im Falle keiner weiteren Verbesserung nach Ermessen des Behandlers erlaubte [15, 161]. Nach intensiver Behandlung im ersten Jahr mit durchschnittlich 8-9 Injektionen konnte unter Reduktion der Injektionsfrequenz über insgesamt drei Jahre das erreichte Visusergebnis stabil gehalten werden. In den amerikanischen Zulassungsstudien erreichte die Behandlung mit fixer monatlicher Gabe von 0,3mg und 0,5mg Ranibizumab über 3 Jahre signifikant häufiger eine Sehverbesserung um 3 Zeilen gegenüber einer Scheinbehandlung (44.8% oder 33.6% gegenüber 18.1% oder 12.3%) [44]. Der lang anhaltende weitere Anstieg der Sehfunktion unter kontinuierlicher

Behandlung und die Therapie-Reaktion der Kontrollgruppe (Crossover nach 24 Monaten) zeigen klare Unterschiede des diabetischen Makulaödems zu anderen Behandlungsindikationen auf, wie z.B. der neovaskulären altersabhängigen Makuladegeneration.

Das rekombinante Fusionsprotein **Aflibercept** (115 kDa) wurde aus der Bindungsdomäne des humanen Rezeptors VEGFR-1 und einer anderen Domäne des Rezeptor VEGFR-2 in Kombination mit einer F_c-Domäne konstruiert und bindet daher neben VEGF-A auch VEGF-B und den Plazenta-Wachstumsfaktor (PLGF). Die Zulassung für das diabetische Makulaödem basiert auf zwei Phase-3 Studien [202], der VISTA-DME und VIVID-DME Studie. In diesen wurden 862 Patienten mit 2mg Aflibercept monatlich oder alle zwei Monate fix behandelt, nachdem jeweils mit 5 initialen monatlichen Behandlungen begonnen worden war. Ein Anstieg um mindestens 3 Zeilen unter der monatlichen Behandlung wurde für 42,9% bzw. 41,2% gegenüber 13,6% bzw. 18,9% in der Kontrollgruppe nach 3 Jahren erreicht [202].
Für eine Auseinzelung von Aflibercept gibt es neben ökonomischen auch theoretische Gründe, wie die Reduzierung des Kontaminationsrisikos [203, 204] oder ergonomische Vorteile [205]. Es gilt aber, die off-label Anwendung zu berücksichtigen und entsprechend mit dem Patienten zu kommunizieren.
Es gibt auch Daten zur DMÖ-Therapie mit der in der Onkologie zugelassenen Formulierung des Wirkstoffs (ZIV-Aflibercept) [206]; obwohl es bisher keinen Hinweis auf relevante besondere zusätzliche Sicherheitsrisiken gibt, ist die besondere rechtliche Situation (Nebeneinander von zugelassenem Präparat und alternativer Formulierung) bei einer solchen off-label Anwendung zu berücksichtigen und entsprechend mit dem Patienten zu kommunizieren.

Bevacizumab ist ein monoklonaler kompletter IgG_1-Antikörper (149 kDa) und bindet alle Isoformen von VEGF-A. Bereits 2007 untersuchte eine kleine multizentrischer Studie mit kurzer Nachbeobachtung (DRCR.net, Protokol H, [207]) die Wirkung von zwei Dosierungen (1.25mg, 2.5mg) im Vergleich zur Lasertherapie. Eine englische Studie randomisierte 80 Patienten für eine OCT-gesteuerte bedarfsabhängige Therapie mit Bevacizumab in 6-wöchentlichen Therapieintervallen im Vergleich zu viermonatlich möglicher

Laserbehandlung [160]. Über einen Zeitraum von 2 Jahren kam es dabei unter Bevacizumab-Behandlung zu einer Sehverbesserung von 8,6 Buchstaben gegenüber einem mittleren Visusverlust von 0,5 Buchstaben in der Lasertherapiegruppe.

Nachdem in mehreren kleinen Vergleichsstudien eine Wirksamkeit von Bevacizumab gezeigt worden war [208], wurden 2015 und 2016 Daten einer DRCR-net Studie (Protokoll T Studie) veröffentlicht, die drei VEGF-Inhibitoren (Aflibercept, Bevacizumab, Ranibizumab) miteinander verglich [38]. Für Ranibizumab wurde dabei nicht die in Europa für DMÖ-Therapie angewendete 0.5mg, sondern die in den USA bei fixer Injektion alle 4 Wochen zugelassene 0.3mg Dosierung gewählt, allerdings injiziert einem pro re nata-Modus nach Upload. Die Studie randomisierte 660 Patienten und verglich unter Anwendung eines einheitlichen Bedarfs-gesteuerten Therapieschemas die mittlere Visusänderung als primären Endpunkt, adjustiert nach dem Ausgangsvisus. Für die Gesamtgruppe zeigte sich kein klinisch relevanter Unterschied der Verbesserung nach einem/zwei Jahren (2mg Aflibercept: +13,3/+12.8 Buchstaben, 1,25mg Bevacizumab: + 9,7/+10.0 Buchstaben, 0,3mg Ranibizumab: +11,2/+12,3 Buchstaben) [38]. Allerdings gab es in einer Subgruppe mit schlechterem Ausgangsvisus (< 20/40) Hinweise auf eine signifikant geringere Visusbesserung mit Bevacizumab. Auch in Bezug auf die Ödemreduktion und die Häufigkeit einer begleitend gefundenen Verbesserung der Retinopathie zeigten sich entsprechende Unterschiede zwischen den Wirkstoffen [209]. Bisher wurden die Daten noch von keiner weiteren Studie bestätigt; die Nachbeobachtung der DRCR.net Protokoll T-Studie war mit zwei Jahren außerdem relativ kurz.

Im klinischen Einsatz stellt sich die **Unterbehandlung** bei der Anti-VEGF als wichtiges Problem dar. Aktuelle Stichproben aus dem klinischen Alltag zeigten, dass die mittlere Injektionshäufigkeit - initial mit nur 3-5 Injektionen pro Jahr - deutlich hinter denen der kontrollierten Studien zurückbleiben [210, 211]. Die Rate an ungeplanten Therapie-Abbrüchen ist zudem für Menschen mit Diabetes höher als bei anderen Indikationen [41, 42, 212, 211, 213].

In Bezug auf einen Wechsel der Wirkstoffe gibt es kaum prospektive Studien [214, 215]. Es gibt keine einheitlichen Kriterien sowohl bezüglich des Beurteilungszeitpunktes sowie für eine entsprechenden Ödem- und/oder Visusänderung, die einheitlich für ein schlechteres

Ansprechen verwendet werden. Somit können wenig allgemeine Rückschlüsse aus bisherigen Berichten einer morphologischen und/oder funktionellen Verbesserung nach dem Wechsel eines Präparats gezogen werden [216, 217]. Die Ergebnisse der zitierten DRCR.net Vergleichsstudie zwischen den Anti-VEGF-Präparaten können jedoch im Falle eines ungenügenden Ansprechens auf Bevacizumab einen Wechsel auf eines der zugelassenen Präparate unterstützen [218].
Zu einem Wechsel der Präparate von VEGF-Inhibitoren zu Steroiden kann aus den nur vorliegenden retrospektiven Daten prinzipiell keine sinnvolle Erkenntnis gezogen werden [219]; eine positive Selektion kann hier wesentlich zu einem Publikationsbias beitragen sodass ohne eine entsprechende Vergleichsgruppe keine eindeutige Schlussfolgerung möglich ist.

Der Erfolg einer Therapie hängt auch von der Kooperation der Patienten ab [220-222]. Eine höhere Identifikation der Betroffenen mit der jeweiligen Behandlung kann erreicht werden, wenn die Entscheidung dazu vom Patienten partizipativ mit dem Arzt getroffen wurde [223]. Dies ist bei der Therapie des DMÖ sehr wichtig, wie diese nicht nur viele IVOM oft über Jahre, sondern auch viele Untersuchungstermine und ggf. auch andere Therapien wie eine Lasertherapie oder eine Vitrektomie erfordert und nur mit einer sehr guten Adhärenz das optimale Therapieergebnis erreicht werden kann [224-226]. Eine intensive Kommunikation sollte daher dem hohen Informationsbedarf der Patienten Rechnung tragen [227].

Falls eine Katarakt-Operation zusätzlich erforderlich ist, sollte diese vorzugsweise erst nach einer Stabilisierung der Retinopathie oder der erfolgreichen Behandlung eines diabetischen Makulaödems erfolgen [60]. Welche Lokaltherapie in der Vermeidung eines postoperativen Makulaödems am erfolgreichsten ist, lässt sich aktuell im Vergleich nicht abschließend feststellen [228, 229]. Nicht-steroidaler Antiphlogistika reduzieren etwas die Häufigkeit des Auftretens eines postoperativen zystoiden Makulaödems [230], die Wirkung nicht-steroidaler Antiphlogistika scheint sich nicht wesentlich für Patienten mit und ohne Diabetes zu unterscheiden [230]. Daten der europäischen PREMED-Studie zeigten keinen Effekt einer prophylaktischen Gabe von Bevacizumab, aber weniger Anstieg der zentralen Netzhautdicke nach der Gabe subconjunktivalen Triamcinolons [231]. Solche Maßnahmen sind angesichts

des Risikoprofils (Steroid-Response, Glaukom), kleiner Fallzahlen und kurzer Nachbeobachtung derzeit nicht für den Regelfall zu empfehlen.

2.1-2 IVOM-Therapie mit Steroiden	
Bei einer IVOM mit Steroiden soll beachtet werden, dass wegen des Risikos eines erhöhten Augeninnendrucks separate augenärztliche Kontrollen nötig sind. Ein vorbestehendes Glaukom soll als mögliche Kontraindikation berücksichtigt werden.	⇑⇑
Alter und Linsenstatus beeinflussen den individuellen Stellenwert des Risikos einer eventuellen Steroid-induzierten Linsentrübung.	Statement
Für das Dexamethason-Implantat und das Fluocinolonacetonid-Implantat besteht eine Medikamentenzulassung für das diabetische Makulaödem, jeweils mit Einschränkungen. Der Einsatz von Triamcinolon als IVOM ist „off-label“.	Statement

Ohne Frage ist davon auszugehen, dass in der Behandlung mit Steroid-Implantaten weniger Behandlungen pro Jahr erforderlich sind [224]. Somit könnte man Vorteile beispielsweise für Patienten mit reduziertem Allgemeinzustand oder beeinträchtigter Mobilität ableiten; dieser Unterschied wird in seiner Auswirkung allerdings durch die Notwendigkeit häufigerer Kontrollen des Augendrucks relativiert, denn bei Steroid-induzierter Druckentgleisungen sind teilweise häufige augenärztliche Kontrollen erforderlich. Falls diese nicht möglich sind, sollte deswegen in diesen Situationen keine Steroidgabe erfolgen. Im Vergleich zur Anti-VEGF-Therapie unterscheidet sich die Anzahl der Behandlungen deutlich stärker als die Zahl der notwendigen Visiten [232].

Patienten mit einem Glaukom oder bekannter Steroid-Response waren in vielen Studien mit Steroid-Implantaten ausgeschlossen [17, 171]. In der Fachinformation sind das „fortgeschrittene Glaukom, das mit Arzneimitteln allein nicht adäquat behandelt werden kann,“ bzw. das „vorbestehende Glaukom“ als Kontraindikation entsprechend genannt [233, 234].

Patienten sind über die steroidinduzierte Zunahme einer Linsentrübung zu informieren. In Abhängigkeit des Alters und der möglichen Akkommodation können die frühere Katarakt-Operation und die sich daraus ergebenen Einschränkungen und Risiken unterschiedlich auswirken. Deshalb ist die Gruppe der pseudophaken Patienten auch explizit als Anwendungsgebiet mit günstigerem Nebenwirkungsprofil genannt. Patienten noch ohne oder beginnender Presbyopie müssen über den potentiellen Verlust der

Akkommodationsfähigkeit durch die Notwendigkeit einer früheren Katarakt-OP bei Steroid-IVOM aufgeklärt werden.

Es gibt kaum Daten in Bezug auf den optimalen Zeitpunkt der Wiederbehandlung. In der MEAD-Studie wurde das Dexamethason-Implantat nicht häufiger als in Intervallen von 6 Monaten verabreicht [16]. Von den Daten der Netzhautdicke ausgehend dürfte die Wirkdauer aber deutlich kürzer sein mit einem im Mittel zunehmendem Wirkabfall nach einem mittleren Wirkmaximum bei 6-8 Wochen nach der Implantation. Entsprechendes wurde auch für eine prospektive Studie (Vergleich Monotherapie mit Ranibizumab oder Dexamethason-Implantat) berichtet [40]; auch hier zeigten die OCT-Kontrollen eine Zunahme der mittleren Netzhautdicke und einen Abfall der Sehschärfe drei Monate nach der Gabe des Implantats. In der randomisierten OZDRY-Studie erhielt die Gruppe mit fixer Wiederbehandlung im Abstand von fünf Monaten sogar im Mittel mehr Implantate (2.86 ± 0.45) über 12 Monate gegenüber der PRN-Wiederbehandlung, in der allerdings für den Fall einer Behandlung auch frühestens erst nach vier Monaten ein OCT erfolgte [192]. Die kleine australische BEVORDEX-Studie verabreichte über zwei Jahre im Mittel 4,9 (erstes Jahr 2,7, zweites Jahr 2,2) Dexamethason-Implantate [232, 191]. In einigen kleineren Studien wurde eine erneute Gabe von Dexamethason-Implantaten entsprechend bereits nach einem Intervall von 3 Monaten erlaubt [235]. Für Effekte und Nebenwirkungen einer noch engmaschigeren Wiederbehandlung fehlt dagegen eine entsprechende Datenbasis, weshalb dies nicht empfohlen werden kann.

Problematisch ist allerdings, dass einige Studien nur ungenau auf die Operationalisierung der Wiederbehandlung und Festlegung der Kontrolluntersuchung eingehen. In den FAME-Studien erhielten in dem Zeitraum von 3 Jahren 18,7% eine zweite Behandlung, 5,3% sogar mindestens drei 190µg Fluocinolon-Implantate [17]. Eine Wiederbehandlung war in der Studie frühestens nach 12 Monaten erlaubt und wurde in 13,4% um eine weitere Therapie ergänzt. Bei der Wiederbehandlung muss berücksichtigt werden, dass die Hülle des zugelassenen Fluocinolon-Implantats nicht biologisch abbaubar ist.

Die Fachinformation des Dexamethason-Implantats macht darauf aufmerksam, dass die „Erfahrungen bezüglich der Wirksamkeit und Sicherheit wiederholter Verabreichungen für DMÖ“ nicht über „mehr als sieben Implantate“ hinausgingen [234]. Für Triamcinolon wurde

beobachtet, dass die Wirkung des Steroids in der wiederholten Behandlung nachlassen kann [236]. Für die anderen Steroide ist die Datenlage diesbezüglich begrenzt.

Die einzelnen Steroid-Präparate unterscheiden sich in Bezug auf Wirkdauer, Preis, Zulassungsstudien und Rate von Nebenwirkungen. Da entsprechende Studien nicht vorliegen, sind derzeit (indirekte) Vergleiche nicht sinnvoll.

2.1-3 Lasertherapie	
Bei diabetischem Makulaödem mit Foveabeteiligung kann alternativ zur IVOM - trotz des geringeren Nutzens - eine fokale Lasertherapie mit weniger Aufwand und einem unterschiedlichen Nebenwirkungsprofil angeboten werden, wenn die Stellen der Leckage für eine Laserkoagulation gut zugänglich sind. Es gibt Hinweise auf eine Verringerung der Behandlungen mit additiver fokaler Lasertherapie. Eine additive fokale Lasertherapie sollte wegen Nachteilen für das Visusergebnis nicht frühzeitig, d.h. vor dem 6. Monat einer IVOM-Behandlung erfolgen.	⇔ Statement ⇓

In den historischen ETDR-Studien erwies sich die Therapie mittels Laserkoagulation vor allem in der Situation eines klinisch signifikanten Makulaödems als wirksam [237], da sie eine Verringerung der Verschlechterung um mindestens 2 Zeilen gegenüber dem Spontanverlauf erreichte [36]. In den nachfolgenden Studien des DRCR.net wurde die stabilisierende Wirkung der focal/grid-Laserkoagulation bestätigt [238].

Die Effekte der fokalen Laserbehandlung werden mit dem Verschluss einzelner Leckage-Areale wie Mikroaneurysmen in Verbindung gebracht. Im Rahmen der fokalen Laserbehandlung wird die Laserenergie direkt auf den betroffenen Bereich gerichtet [239]. Undichte Mikroaneurysmen können mit photothermischer Energie verschlossen werden [240]. Allerdings dürften die Zerstörung der ischämischen Netzhaut und Effekte auf das retinale Pigmentepithel wesentlich zur Wirkung beitragen. Eine Gitter-förmige Anwendung wurde zur Behandlung eines diffusen DMÖs empfohlen [241].

In den frühen Studien wurden meist Argonlaser (blau: 488 nm, grün: 514 oder 532 nm) verwendet [242]. Nachdem verschiedene Lasertypen (Argon Grün: 514 nm, Gelb: 577 nm, Kryptonrot: 647 nm, Diodenlaser: 810 nm) in Studien verwendet wurden, sind vergleichende Aussagen insbesondere aufgrund der eingeschränkten Standardisierung und unzureichenden

Dokumentation schwer möglich. Es gibt nur sehr wenige Studien, die unterschiedliche Laser direkt miteinander verglichen [243].

Konventionelle Laser arbeiten überwiegend im grünen oder gelben Bereich bei einer Wellenlänge von 514 nm bis 577 nm, nur selten im roten Spektralbereich (z.B. 810 nm). Zentral wird meist eine kleine Fleckgröße (50-100µm), eine kurze Pulsdauer (50-100 ms) und eine möglichst geringe Leistung verwendet [244]. Leistung und Dauer des Lasers sind individuell anzupassen.

Die fokale Laserkoagulation stellt aktuell eine Reserve-Therapie für das DMÖ mit fovealer Beteiligung dar [162, 245]. Dennoch gibt es Situationen, in denen eine intravitreale Therapie nicht verabreicht werden kann/darf, abgelehnt wird oder bewusst eine Entscheidung zur Lasertherapie getroffen wird. Wenn beispielsweise in einer Schwangerschaft eine VEGF-Blockade kontraindiziert ist und die Behandlung mit Steroiden für eine phake Patientin nicht sinnvoll erscheint, kann neben Abwarten auch eine Laserbehandlung diskutiert werden. Der Vorteil der fokalen Laserkoagulation ist die langfristige Wirkung [238]. Nachteilig wirkt sich neben der geringeren Visusverbesserung im Vergleich zur Anti-VEGF-Therapie allerdings aus, dass die zentralen Narben mit der Zeit wachsen können und je nach Lage das zentrale Gesichtsfeld einschränken. So sind eine Reduktion der Kontrastempfindlichkeit [246-248], aber auch Beeinträchtigung der Lesefähigkeit/-geschwindigkeit beobachtet worden [200]. Auch das Risiko einer akzidentellen Schädigung („foveal burn“) oder seltener einer CNV-Induktion (insbesondere bei sehr kleiner Herdgröße) ist zu bedenken.

Mit unterschwelligen Laserverfahren ist die Hoffnung verbunden, das Ausmaß an sekundärer Atrophie mit Skotomen und späterer Vergrößerung der Läsionen zu verringern [249]. Das Sub-threshold System von PASCAL strebt über eine kürzere Pulsdauer (10 ms bis 30 ms) eine Reduktion der Leistung an [250]. Die Mikropulstechnologie fragmentiert die Laseremission in eine Folge von kurzen, sich wiederholenden Mikrosekundenimpulsen [251]. Die Selektive Retinale Therapie (SRT) beschreibt Pulsdauern von Mikrosekunden oder Nanosekunden, um so den Lasereffekt rein auf das Pigmentepithel unter Schonung der Photorezeptoren zu beschränken. [252]. Nach einer Behandlung mit einem gelben Mikropuls-Laser (577 nm, Iridex IQ, 5% Duty Cycle, 0.2 sm 250 MW) wurde nach 3 Monaten eine positive Änderung im tiefen Kapillarplexus beobachtet [253]. Wenige randomisierte Studien haben ein ähnliches funktionelles und anatomisches Ansprechen im Vergleich zu konventionellen Lasern gezeigt,

obwohl nach der Behandlung mittels subthreshold Laser unter Umständen mehr Zeit bis zur Resorption der Flüssigkeit verstreichen dürfte [254, 255].

Eine wichtige Limitation in der Bewertung von Lasertherapieeffekten auf das DMÖ beruht auf der Schwierigkeit, die passende Intensität, Anzahl und Lokalisation von Laserherden zu standardisieren. Deshalb wurde in aktuellen Studien zum Teil auch Computer-assistiertes navigiertes Lasern verwendet [154, 256]. Eine genauere Dokumentation und präzise Applikation wird so ermöglicht [134, 257, 258]. Die kombinierte Gabe von 0.3mg Ranibizumab (treat and extend mit OCT-abhängiger Steuerung der Intervalle) mit und ohne navigierte Laserapplikation in Abhängigkeit von der Netzhautdicke wurde mit einem dritten Arm (Ranibizumab mit fixer monatlicher Therapie) verglichen; über zwei Jahre unterschied sich die Anzahl der Ranibizumab-Injektionen in dem Kombinationsarm kaum (17,5 versus 18,9) gegenüber dem Treat & Extend-Monotherapiearm [154]. Eine kleinere Studie mit Wiederbehandlung nach PRN-Schema hat dagegen eine Reduktion der IVOM-Anzahl durch additive Verwendung derselben Lasertechnologie berichtet: Während des ersten Jahres unterschied sich die Behandlungsfrequenz deutlich (0.88±1.23 Kombi- vs. 3,88±2.32 Ranibizumab 0,5mg Monotherapie), diese Tendenz setzte sich auch über die folgenden zwei Jahre (2,91 ± 2,3 Kombi- vs. 3,85±3,7 Ranibizumab 0,5mg Monotherapie) fort [256].

Eine fokale Lasertherapie sollte auf Basis der Studiendaten im Regelfall bis zu einem Zeitpunkt 6 Monaten nach Beginn der IVOM-Therapie zurückgestellt werden. In der Studie des DRCR.net konnte mit einem solchem Vorgehen häufiger vollständig auf eine Laserbehandlung verzichtet und bessere Visusergebnisse als nach einer initialen Kombination mit Lasertherapie erreicht werden [166].

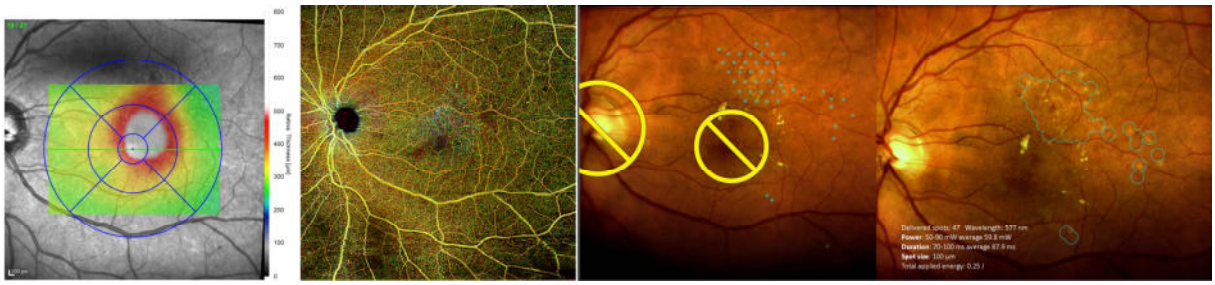

Abb. 3:

Im Rahmen des Behandlungsverlaufs kann die multimodale Bildgebung (Dickenkarte, OCT-Angiographie links) als Grundlage genutzt werden, um die fokale Laserkoagulation zu planen.

Am Ende einer navigierten Behandlung (Bericht rechts) stehen die Informationen wie die Lokalisation der applizierten Energie zur Verfügung.

Über den Wert einer gezielten panretinalen Behandlung im Bereich peripherer Ischämie-Areale in Zusammenhang mit der DMÖ-Therapie ist lange kontrovers diskutiert worden [146]. Die Daten der DAVE-Studie konnten allerdings keinen positiven Effekt einer solchen gezielten additiven peripheren Laserkoagulation der Ischämie-Areale belegen. Mögliche Gründe können der eventuell zu späte Zeitpunkt der Laserkoagulation oder der komplexe, nicht lineare Zusammenhang zwischen peripherer und zentraler Perfusion sein [259]. Im Falle einer Anti-VEGF-Therapie bei Ischämie wird die schlechte Perfusion nicht grundsätzlich verbessert [260, 261]. Es muss daher daran gedacht werden, dass eine Regression bestehender Neovaskularisationen oft nur vorübergehend sein kann und auch keine Sicherheit vor einer Progression der Ischämien erwartet werden darf. Entsprechende Kontrollen mit eventueller Therapie sind daher weiterhin erforderlich.

2.2. Therapiewahl: Diabetisches Makulaödem ohne foveale Beteiligung	
Besteht ein den Visus bedrohendes klinisch signifikantes diabetisches Makulaödems ohne Foveabeteiligung, kann eine fokale Laserkoagulation angeboten werden. Eine IVOM soll bei fehlender fovealer Beteiligung nicht angeboten werden.	⇔ ⇓⇓

Wenn die zentrale Netzhaut nicht beteiligt ist, ist eine gute Sehfunktion zu erwarten. Zur Beurteilung einer fovealen Ödembeteiligung muss nicht nur auf Pseudozysten in den fovealen Scans geachtet werden, sondern auch eine diffuse Verdickung der Fovea ausgeschlossen werden.

Wenn Auswirkungen der IVOM-Therapie bewertet werden, muss berücksichtigt werden, dass für viele Studien noch die alte *time domain*-Technologie in der OCT verwendet wurde [15, 14, 16, 17, 160, 262]. Nur für wenige Auswertungen stehen SD-OCT-Bilder zur Verfügung [38, 202, 263], die die Anforderungen an eine hochaufgelöste Bildgebung ausreichend erfüllen [264]. Eine abwartende Haltung unter entsprechenden Kontrollen und Einstellung systemischer Risikofaktoren erscheint gerechtfertigt, solange eine zuverlässige Nachbeobachtung möglich ist.

Subanalysen der RESTORE-Studie und Protocol I haben auf eine größere Wirkung der Anti-VEGF-Therapie für Patienten mit einer zentralen Netzhautdicke über 400 µm hingewiesen [15, 262]. In VIVID-DME und VISTA-DME sowie MEAD-Studie wurden nur Patienten eingeschlossen, die eine zentrale Netzhautdicke von mindestens 300 µm aufwiesen [16, 202]. In Großbritannien wurde aus diesem Grunde die Vergütung der Anti-VEGF-Therapie auf solche Patienten beschränkt (Guidance *National Institute for Health and Care Excellence*), die eine zentrale Netzhautdicke von mindestens 400 µm aufweisen [265, 266]. Eine laufende englische Studie evaluiert den Effekt einer subthreshold Lasertherapie auf Makulaödeme ohne diese (deutliche) zentrale Verdickung [267]. Aktuell ist der Einsatz des Mikropuls- oder subthreshold Lasers auf Grund fehlender Daten nicht außerhalb kontrollierter Studien sinnvoll.

Vorerst sprechen die fehlenden Wirksamkeitsdaten, die Belastung der Patienten und die Wirtschaftlichkeit auch gegen eine Ausweitung der IVOM-Therapie auf die Patienten ohne foveale Beteiligung. Somit bleibt die fokale Laserkoagulation hier die sinnvolle Therapieempfehlung, insbesondere wenn die Kriterien eines klinisch signifikanten Makulaödemes gegeben sind [36].

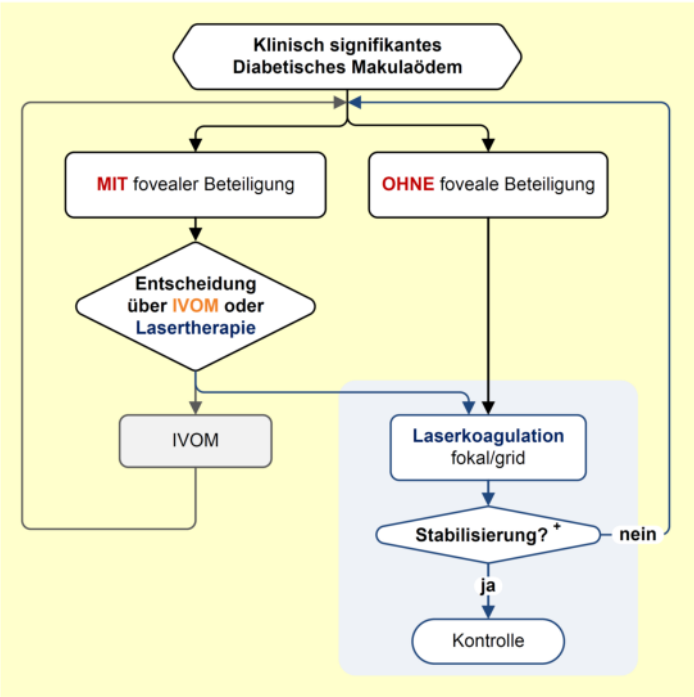

Abb. 3: Fließschema zur Therapie des diabetischen Makulaödems

+Kriterien für eine erneute Laser-behandlung
· Zeitabstand zur vorherigen „focal/grid“-Behandlung mindestens 13-16 Wochen
· „complete“-Kriterien nicht erfüllt: noch keine fokale Laserkoagulation („focal“) aller Mikroaneurysmen, noch keine locker gittrige Laserkoagukation („grid“: Herdabstand mind. 2 Spotgrößen) aller verdickten bzw. nicht perfundierten Netzhaut-Areale (Aussparung Fovea zentral 500µm)

2.3 Wiederbehandlungs-Strategie bei IVOM mit VEGF-Inhibitoren	
Bei Erstindikationsstellung oder nach mindestens zwei Jahren Therapiepause soll eine initiale Serie mit sechs Anti-VEGF-IVOM in monatlichem Abstand erfolgen.	⇑⇑
Zwischen vierter und fünfter IVOM sollen eine Überprüfung des Ansprechens und eine Untersuchung der gesamten Netzhaut erfolgen.	⇑⇑
Wenn nach der initialen 6er-Serie eine Indikation für weitere IVOM besteht, sollen bei gegebener Indikation je nach Befund und Verlauf 1 bis 3 weitere IVOM erfolgen.	⇑⇑
1 Monat nach jeder IVOM-Serie bzw. einzelnen IVOM-Folgeinjektion soll eine Kontrolluntersuchung erfolgen mit bestkorrigiertem Visus, Untersuchung der Netzhaut, OCT, ggf. FAG.	⇑⇑
Unter Anti VEGF-Therapie findet sich nicht selten in den bildgebenden Verfahren noch Anzeichen für intra- oder subretinale Flüssigkeit (Ödempersistenz), die für sich allein in den ersten Monaten nicht der Grund für einen Therapieabbruch oder –wechsel sein sollte. Unter konsequenter Beachtung des Monitoring und der Wiederbehandlungskriterien ist längerfristig meist ein Visusgewinn erreichbar.	Statement
Bei vollständig fehlendem oder unzureichendem Ansprechen nach wiederholter IVOM sollte auf Steroide oder einen anderen VEGF-Inhibitor gewechselt werden. Eine fokale Lasertherapie kann ergänzend zur IVOM sinnvoll sein, wenn nach 6 Monaten eine anhaltende Leckage für eine Lasertherapie gut zugänglich ist.	⇔
Im Anschluss an die initiale 6er Serie mit VEGF-Inhibitoren kann für eine Weiterbehandlung alternativ zum Pro-Re-nata (PRN)-Schema das Treat-and-Extend/Adjust (T&E/A) Schema angewendet werden, insbesondere wenn nur ein Auge betroffen ist.	⇔

Sämtliche Studien mit monatlicher Behandlung zeigen, dass es unter der IVOM-Therapie nur zu einer langsamen, aber kontinuierlichen Sehverbesserung kommt [44, 202]. Daher muss insbesondere zu Beginn der Therapie mit einer ausreichenden Intensität begonnen werden [268]. In den meisten Studien des DRCR.net hat die große Mehrheit der Patienten sechs Behandlungen zu Beginn erhalten (Protocol I, Protocol T) [38, 166], sodass während der ersten 12 Monate im Mittel 9-10 IVOMs pro Auge verabreicht wurden. Nachdem bei einem Teil der Patienten in VIVID-DME und VISTA-DME nach initial 5 IVOM im monatlichen Abstand auf 2-monatliche IVOM-Abstände verlängert wurde, zeigten sich im ersten Jahr oszillierende Schwankungen der Netzhautdicke von 25 bis 50 µm [202].

Abgesehen von der notwendigen Behandlungsintensität, die von einer langsamen Abnahme der Netzhautdicke deutlich über die ersten 3-6 intravitrealen Injektionen hinaus begleitet ist, müssen im klinischen Alltag – über das DMÖ hinaus – auch mögliche Veränderungen der Netzhautperipherie mit beachtet werden. Daher ergibt sich eine Notwendigkeit, die

periphere Netzhaut nicht über Zeiträume von mehr als vier Monaten ohne Kontrolle zu belassen. Der Zeitraum zwischen der vierten und fünften IVOM ist nach der Studienlage geeignet, um einerseits das Ansprechen des DMÖ ophthalmoskopisch und mittels OCT zu kontrollieren, andererseits aber auch die periphere Netzhaut in Mydriasis zu beurteilen. Bei dieser Kontrolle soll u.a. geprüft werden, ob das DMÖ sich überhaupt bessert, um bei Verschlechterung oder Nichtansprechen im weiteren Verlauf eventuell das Präparat zu wechseln oder bei Vorliegen von Abbruchkriterien die Therapie zu beenden.
Während die meisten Studien im ersten Behandlungsjahr monatliche Kontrollen beschreiben, konnten die Abstände ab dem zweiten Jahr für viele Patienten auf mindestens zwei Monate und teilweise bis maximal zu 4 Monaten bei stabilem Befund verlängert werden [166].

Zum Problem des unzureichenden Ansprechens der Anti-VEGF-Therapie (funktionell wie anatomisch) ist die Diskussion bisher kontrovers. Bisher gibt es vor allem retrospektiven Studien, die einen frühen (3 Monate) gegenüber einem späten Zeitpunkt zum Wechsel diskutieren. [269]. Dabei ist umstritten, ob Visuswerte oder die Netzhautdicke in definierten Kontrollabständen für eine Vorhersage des weiteren Verlaufs aussagekräftig sind. Aktuelle Analysen unterstreichen die schwache Korrelation von Netzhautdicke oder Dickenänderung mit Visus oder Visusänderung [270].
Eine Gruppe von Autoren argumentiert auf Basis der funktionellen oder morphologischen Veränderungen bis Monat 3, dass diese schon zu diesem Zeitpunkt eine Empfehlung im Hinblick auf einen Medikamentenwechsel zulassen könnten [271, 272]. Andere Autoren weisen darauf hin, dass gerade solche Patienten trotz des oben erwähnten geringen Visusgewinns bis Monat 3 („suboptimal response“) doch nach 2 Jahren bei konsequenter Fortführung der VEGF-Inhibitoren noch eine relative Visusbesserung oder das Erreichen eines absoluten Visus-Niveaus (≥0,5) zeigten [273]. Unter „real life“-Bedingungen wurde ebenfalls eine zum Teil erhebliche Visusbesserung (Gewinn von 5-9 Buchstaben 27%, von >10 Buchstaben 24%) beschrieben [71]. Außerdem zeigte sich in der DRCR.net-Procol I-Studie, dass bei der Gruppe mit „suboptimal response“ nach 6 Monaten Ranibizumab (ca. 40% des Gesamtkollektivs) bei unveränderter Therapie nach 3 Jahren Follow up in 60% kein Makulaödem mehr bestand (Visusgewinn +13 Buchstaben) und auch bei den Patienten mit

persistierendem Makulaödem der Visusgewinn zwar signifikant schlechter war, aber immerhin noch bei 7 Buchstaben lag.

Insofern bleibt kritisch anzumerken, dass retrospektive Datenauswertungen wegen des nicht zu vernachlässigenden Risikos für ein Verzerrungspotential letztlich ungeeignet sind, die Frage zu beantworten, ob ein Wechsel der Behandlungsstrategie schon nach drei Monaten oder später sinnvoll ist. Die oben zitierten Ergebnisse unterstützen vielmehr die Empfehlung, bei einem suboptimalen Visusgewinn von ≤ 5 Buchstaben abhängig vom Befund erst nach 6 - 12 Monaten einen Therapiewechsel von VEGF-Inhibitoren zu Dexamethason-Implantat durchzuführen.

Zu denkbaren Alternativen ist zu sagen: Durch eine weitere Erhöhung der Dosierung scheint der antiödematöse Effekt nicht zuzunehmen, wie Daten der READ-3-Studie (Vergleich 2mg versus 0,5mg Ranibizumab) nahelegen [274]. Daten der prospektiven Protokoll-U-Studie von DRCR.net zur Evaluation des eventuellen Nutzens einer Kombinationstherapie aus VEGF-Inhibitor und Dexamethason zeigten, dass bei persistierendem Makulaödem einerseits mit fortgesetzter Anti-VEGF-Therapie über 6 Monate vielfach noch ein erkennbares Ansprechen erreicht wurde, andererseits aber die Kombinationstherapie trotz einer Injektion von Dexamethason-Implantat in einem Intervall von drei Monaten keine Verbesserung des funktionellen Ergebnisses im Vergleich zur Ranibizumab-Monotherapie im gleichen Beobachtungseitraum erreichte [39].

Neben der fixen monatlichen Behandlung, die mit zunehmender Zeit eine deutliche Überbehandlung darstellen würde, haben Studien mit unterschiedlichen Wiederbehandlungsalgorithmen gute Ergebnisse mit einer verringerten IVOM-Anzahl und entsprechend geringerem kumulativem Endophthalmitis-Risiko gezeigt. Auch nach Umstellung einer fixen monatlichen Behandlung (RIDE/RISE) auf ein PRN-Schema konnte ferner der Visusgewinn in open-label Studien weiter erhalten werden [275]. Für eine Empfehlung zu einer rein Visus-basierten Therapiesteuerung gibt es allerdings keine Daten, die angesichts Blutzucker-bedingte Refraktionsschwankungen und einer Visuserhebung unter ‚real-life'-Bedingungen eine sinnvolle Steuerung erwarten ließen. An morphologischen Kriterien der Funduskopie und vor allem der OCT kann die Therapie präziser und praktikabel festgelegt werden. Eine Stabilität unter Reduktion der Therapiefrequenz konnte außerdem

alternativ in Studien auch mit zweimonatlicher Wiederbehandlung nach einer initialen monatlichen Upload-Phase erreicht werden; bei einem relevanten Patientenanteil kann jedes fixe Schema mit Über- und Untertherapie verbunden sein [202, 276], insbesondere wenn Zeitpunkt der Umstellung Exit-Kriterien unzureichend geklärt sind.

Eine Wiederbehandlung mit variablen Behandlungsintervallen im Sinne eines Treat & Extend oder Treat & Adjust kann angesichts einer häufig beidseitigen Erkrankung schwer zu steuern sein. Im Rahmen kontrollierter Studien konnten jedoch mit entsprechenden Regimen gute funktionelle Ergebnisse erreicht werden [154, 263, 277]. Allerdings erfolgte oft eine die übliche intensive Initial-Behandlung initial; vielleicht unterschieden sich auch deshalb die Anzahl von Injektionen bzw. Kontrollen Zahlen und die Ergebnisse nicht deutlich von denen der PRN-Behandlung.

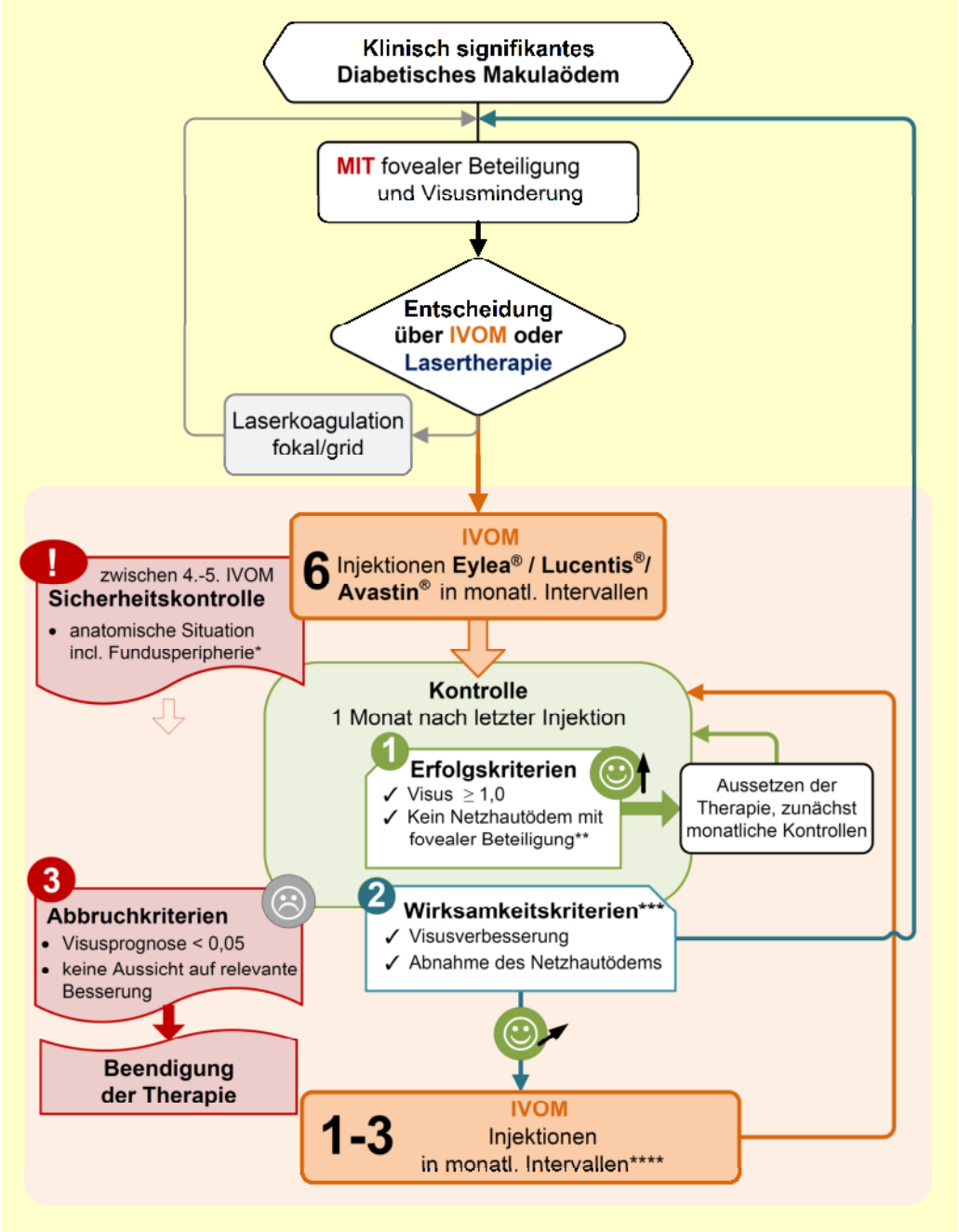

Abb. 3: Fließschema zur IVOM-Therapie mit VEGF-Inhibitoren. Zu verschiedenen Zeitpunkten ist zu beachten:

*Anatomische Situation im Rahmen der Sicherheitskontrolle: Hinterfragen der Therapie oder weiterer IVOM, wenn

- kein Netzhautödem
- Zunahme des Ödems trotz/unter Therapie
- relevante Besserung unwahrscheinlich

Außerdem soll die Netzhautperipherie kontrolliert und beurteilt werden.

**Für extrafoveale Anteile des Ödems sind Abwarten oder eine fokale Lasertherapie zu diskutieren. Die Ausdehnung kann gut in der Dickenkarte mit Hilfe des ETDRS-grid beurteilt werden.

***Wirksamkeitskriterien:

- eine Abnahme der zentralen Netzhautdicke (SD-OCT) um mindestens 10 %
- eine weitere Visusverbesserung

Wurde (trotz bzw. mit verbliebener Restflüssigkeit) eine Befundstabilisierung erreicht, muss die Behandlung erst wieder für den Fall einer Sehverschlechterung oder deutlichen Zunahme der Netzhautdicke aufgenommen werden.

********Behandlungs- und Kontrollintervalle: Insbesondere ab dem zweiten Behandlungsjahr können die Kontrollintervalle nach Erreichen der Erfolgskriterien auf 2 Monaten und länger ausgedehnt werden. Für die Koordination der Termine ist die häufige Beteiligung beider Augen zu berücksichtigen.

2.4 Strategie bei IVOM mit Depot-Steroiden	
Bei den IVOM mit Depot-Steroiden sollen keine Behandlungsserien, sondern eine Therapie mit einzelnen IVOM erfolgen.	⇑⇑
Nach der Gabe des zugelassenen Dexamethason-Implantats sollte zusätzliche zu den Kontrollen des Augeninnendrucks eine Wirksamkeitskontrolle nach 6-8 Wochen erfolgen. Dann kann die Entscheidung zu einer Wiederbehandlung ab Monat 3 Monaten nach der Behandlung im Rahmen monatlicher Kontrollen erfolgen.	⇑
Das Intervall zwischen zwei Behandlungen sollte nicht kürzer als 3 Monate sein.	⇓
Nach der Gabe des Fluocinolon-Implantats kann ein verzögertes Anprechen oder frühzeitiges Nachlassen der Wirkung auftreten; daher sollen neben den Kontrollen des Augendrucks auch im ersten Jahr Wirksamkeits-Kontrollen erfolgen, um eine frühere additive Therapie zu diskutieren.	**Statement**

Studien und Meta-Analysen erlauben kaum Aussagen, welcher Zeitpunkt zur Wiederbehandlung mit einem Steroid-Implantat im Einzelfall die besten funktionellen Ergebnisse verspricht. Es muss davon ausgegangen werden, dass ein Nachlassen der morphologisch sichtbaren Effekte für eine erneute Gabe oder Behandlung spricht. Entsprechend sind auch nach Steroid-Gabe regelmäßige Kontrollen erforderlich, um abhängig vom individuellen Ansprechen ggf. additiv oder konsekutiv nötige Therapieschritte durchführen zu können. Das Wirkungsmaximum des Dexamethason-Implantats dürfte bei circa 60 Tagen liegen [234]. Somit ermöglicht eine Kontrolle 6 Wochen nach der Behandlung eine Einschätzung der Wirkung, um den Therapieverlauf sinnvoll beurteilen zu können. Eine Wiederbehandlung kann 3 Monate nach der Injektion diskutiert werden. Fixe Behandlungsserien mit Steroid-Implantaten werden nicht empfohlen.

2.5 Kontrolluntersuchungen	
VEGF-Inhibitoren: Im Rahmen der Behandlung mit VEGF-Inhibitoren soll eine Kontrolluntersuchung die Bestimmung des bestkorrigierten Visus, Untersuchung der Netzhaut, OCT, ggf. FAG beinhalten. Wenn keine weitere IVOM erfolgt, soll während des ersten 6 Monate nach der letzten IVOM in monatlichen Abständen untersucht werden. Danach können die Kontrollintervalle je nach Befund und Verlauf ausgedehnt werden.	⇑⇑
Steroide: Bei der Gabe von Depot-Steroiden sollen Kontrollen des Augeninnendrucks intensiver, also nach ca. 2, 4 und 8 Wochen wie in größeren Intervallen über den gesamten Wirkungszeitraum des jeweiligen Steroids erfolgen. Bei erhöhten Augendruckwerten sollen eine augendrucksenkende Therapie und weitere Druckmessungen je nach Befund und Verlauf durchgeführt werden. Im Verlauf können die Kontrollabstände an die beobachtete Wirkdauer angepasst werden.	⇑⇑

Für sinnvolle Kontrolluntersuchungen sind nicht allein die Beurteilung des Ansprechens und der Verlauf des diabetischen Makulaödems relevant. Gerade nach längeren Pausen der Anti-VEGF-Therapie ist auch eine Reaktivierung einer proliferativen Retinopathie beobachtet worden. Für sinnvolle Kontroll-Intervalle nach additiver makulärer Lasertherapie oder alleiniger Laserkoagulation soll berücksichtigt werden, dass Verbesserungen durch die Lasertherapie meist nicht vor 3 Monaten nach Therapie und bis über 6 Monate nach der eigentlichen Behandlung gesehen wurden [238]. Vor erneuter Lasertherapie sollte daher entsprechend mindestens 3 Monate der Effekt abgewartet werden.

Kontrollen des Augendrucks sollen nach der Gabe von VEGF-Inhibitoren und wegen der Gefahr eines Sekundärglaukoms auch in längeren Phasen ohne intravitrealen Therapie erfolgen [178, 176]. Nach der Gabe von Steroiden sind zusätzliche Druckkontrollen ca. 2 und 6 Wochen nach der IVOM erforderlich. Im Falle der Applikation langwirksamer Fluocinolon-Implantate ist auch danach für die gesamte Wirkdauer von bis zu 3 Jahren eine regelmäßige Augendruckkontrolle sicherzustellen. Unter Steroiden muss auch für den Fall fehlender Druckanstiege nach früheren Behandlungen ein möglicher Anstieg des Augendrucks zu einem späteren Zeitpunkt berücksichtigt werden [171].

Bei der Festlegung der Intervalle der Kontrolluntersuchungen sollen nicht nur das diabetische Makulaödem sondern auch die Risikofaktoren für eine Progression der diabetischen Retinopathie berücksichtigt werden [26].

2.6 Behandlungsende	
Fällt der Visus während der IVOM Therapie unter 0,05 soll die Therapie abgebrochen werden. Die Therapie soll ebenfalls abgebrochen werden, wenn durch weitere IVOM keine positive Beeinflussung des Behandlungsergebnisses (z.B. aufgrund morphologischer Veränderungen wie schwerer Atrophie, zentraler Ischämie und/oder Fibrose) zu erwarten ist. Entscheidend ist, ob eine berechtigte Aussicht besteht, dass der Visus unter Therapie wieder auf über 0,05 ansteigen kann.	⇑⇑

Im Rahmen der ärztlichen Behandlung muss ein Austausch über das Erreichen der individuellen Behandlungsziele mit den Patienten erfolgen (§630c BGBl). Die Therapie mit intravitrealer Medikamenteneingabe soll spätestens dann beendet werden, wenn aufgrund der morphologischen und funktionellen Befunde keine Verbesserung der Sehfähigkeit mehr zu erwarten ist oder keine relevante Verschlechterung im Spontanverlauf zu erwarten ist.
Bei einem Visus unter 0,05 soll der Nutzen einer Weiterbehandlung hinterfragt werden. Allerdings sollen hier auch andere Ursachen einer Visusminderung wie Katarakt oder Glaskörperblutung berücksichtigt werden. Veränderungen wie Atrophie, Ischämie oder Fibrose im Bereich der zentralen Netzhaut können wichtige Hinweise auf das fehlende Verbesserungspotential sein. Charakteristika einer irreversiblen Schädigung sind im OCT eine Unterbrechung der ellipsoiden Zone, der Verlust von Pseudosepten, Atrophie und große Exsudate [278, 279].

3. Internistische Therapie und systemische Faktoren

Die Stoffwechselkontrolle und begleitende Faktoren haben einen Einfluss auf den Verlauf der diabetischen Makulopathie [26]. Neben dem Alter war ein höherer Blutzucker-Langzeitwert (HbA_{1c}) in Protocol T mit einem geringeren Visusanstieg unter Anti-VEGF-Therapie verbunden [218]. Auch ein erhöhter Blutdruck ist ein Risikofaktor für die Entstehung und ein schlechteres Ansprechen auf die Therapie eines diabetischen Makulaödems. In diesem Zusammenhang ist ferner auch an eine nicht selten gleichzeitig bestehende Schlaf-Apnoe-Erkrankung zu denken, die mit dem Risiko einer DMÖ-Entstehung und Therapieresistenz gleichfalls wiederholt in Zusammenhang gebracht wurde [280].

Es soll eine gute Kommunikation und Zusammenarbeit der beteiligten Fachdisziplinen erfolgen, da die Qualität der Blutzuckereinstellung und die Kontrolle weiterer Risikofaktoren – z.B. des Blutdrucks – einen Einfluss auf Inzidenz, Verlauf und Prognose der diabetischen Makulopathie und Retinopathie haben (Nationale Versorgungsleitlinie „Prävention und Therapie von Netzhautkomplikationen bei Diabetes“).	⇑⇑

Für Internisten und Hausärzte ist die Kenntnis über das Vorliegen einer DR eine Möglichkeit, das steigende erhöhtes Risiko für andere Komplikationen, wie z.B. kardiovaskuläre Ereignisse zu erkennen [281]. Insbesondere ist eine Retinopathie ein starker Prädiktor für Schlaganfälle; eine proliferative Retinopathie ist ein starker Risikofaktor für periphere arterielle Erkrankungen, die ein Risiko für Ulzerationen der unteren Extremitäten und Amputationen mit sich bringen [282].

Für die gemeinsame Betreuung der Patienten ist die Assoziation des Makulaödems mit dem Vorliegen einer diabetischen Nephropathie besonders relevant [283, 284]. Dabei kann auch der Verlauf der Retinopathie einen Hinweis auf die Entwicklung der Nierenfunktion geben [285-287].

Aktuelle Behandlungskonzepte sehen heute eine Stufentherapie vor, nach der die Blutzucker-senkende Therapie eskaliert wird [29]. Bereits die Stoffwechselkontrolle allein wirkt sich positiv auf Ödem und Kontrastempfindlichkeit aus [288]. Daher ist es sinnvoll, sich über die individuellen Zielwerte auszutauschen. Häufige Termine beim Augenarzt sind auch

eine Chance, Betroffene zu körperlicher Aktivität und günstigem Verhalten zu motivieren [289].

4. Augenerkrankungen bei Diabetes

Oft kann während der Therapie eines Makulaödems in den Hintergrund rücken, dass Diabetes auch andere Veränderungen des Auges begünstigt [290]. Neben Benetzungsstörungen, Blutzucker-abhängigen Refraktionsschwankungen und Blepharitis muss vor allem die Gefahr eines Sekundärglaukoms bedacht werden [83]. Die Beurteilung der Fundusperipherie ist von Bedeutung, weil eine Zunahme der Ischämie eine Progression zu proliferativen Stadien und entsprechenden Komplikationen (wie Sekundärglaukom, Glaskörperblutung, Traktionsablatio) bewirken kann.

Berücksichtigung von anderen diabetogenen Augenveränderungen	
Eine Untersuchung der gesamten Netzhaut in Mydriasis soll zur Diagnose und Verlaufskontrolle einer diabetischen Retinopathie unabhängig von einer Behandlung des diabetischen Makulaödems in ähnlichen Abständen wie ohne IVOM-Therapie erfolgen.	⇑⇑
Studiendaten zeigen überwiegend eine Verbesserung der eventuell begleitenden Retinopathie unter IVOM-Therapie, aber auch eine Progression zu proliferativer diabetischer Retinopathie in ca. 20%.	Statement
Bei der Kontrolle soll auch jeweils auf das Vorliegen einer Rubeosis iridis geachtet werden.	⇑⇑

In einer gesonderten Empfehlung wird zu bewerten sein, in wieweit die intravitreale Anti-VEGF-Therapie den Stellenwert der panretinalen Laserkoagulation bei proliferativer diabetischer Retinopathie verändern kann [291]. In einer Studie über fünf Jahre wurde zwar eine günstige Rate von Nebenwirkungen unter einer Therapie der proliferativen Retinopathie mit Ranibizumab beschrieben [32]. Bedingt durch die Ischämie wurden periphere Gesichtsfeldausfälle gefunden, die aber nach einer panretinalen Laserkoagulation ausgeprägter waren. Neben den Kosten und der zwingenden Notwendigkeit von Nachkontrollen kann eventuell ein sinnvolles Therapiekonzept in einer Kombination aus Anti-VEGF-IVOM und Lasertherapie bestehen [291, 292]. Für die Beurteilung der peripheren Ischämie bieten sich Funduskopie und bildgebende Verfahren an, mit denen die Peripherie angiographisch beurteilt werden kann [150].

Eine panretinale Laserkoagulation der Netzhaut soll bei proliferativen diabetischen Veränderungen oder kann bei schwerer nicht-proliferativer Retinopathie abhängig vom Ausmaß der retinalen Ischämie parallel und nach Beginn der IVOM durchgeführt werden, wenn diese zur Therapie eines diabetischen Makulaödems indiziert ist oder schon erfolgt.	⇑⇑
Aufgrund der Wirksamkeit einer anti-VEGF-Therapie in Bezug auf Neovaskularisationen kann in besonderen Fällen wie z.B. einer beginnenden PDR auf eine frühzeitige panretinale Lasertherapie verzichtet werden.	⇔
Die Anti-VEGF-Therapie der proliferativen diabetischen Retinopathie weist in Studien seltener ein Auftreten eines DMÖ und eine geringere Einschränkung des Gesichtsfelds auf. Mit Rezidiven oder einer Zunahme von Proliferationen ist aber aufgrund der begrenzten Wirkdauer der Anti-VEGF-Therapie bei PDR stets zu rechnen.	**Statement**
Eine entsprechend engmaschige (zunächst monatliche) Nachbeobachtung der Retinopathie – ggf. auch mit (Weitwinkel)-FAG – soll in angemessenen Abständen – erfolgen.	⇑⇑

Redaktionskomitee:
Prof. Dr. med. Focke Ziemssen, Department für Augenheilkunde, Eberhard Karl Universität Tübingen (federführend)
Dr. med. Georg Spital, Augenzentrum am St. Franziskus Hospital Münster (federführend)
Priv.Doz. Dr. med. Klaus Lemmen, Augenarztpraxis Düsseldorf
Prof. Dr. med. Gabriele E. Lang, Universitätsaugenklinik Ulm
Prof. Dr. med. Hansjürgen Agostini, Universitäts-Augenklink Freiburg
Prof. Dr. med. Bernd Bertram, Augenarztpraxis Aachen

Angaben zu den Interessenkonflikten siehe Anhang

Literatur:

1. Fenwick EK, Xie J, Ratcliffe J, Pesudovs K, Finger RP, Wong TY et al. The impact of diabetic retinopathy and diabetic macular edema on health-related quality of life in type 1 and type 2 diabetes. Invest Ophthalmol Vis Sci. 2012;53(2):677-84. doi:10.1167/iovs.11-8992.
2. Pelzek C, Lim JI. Diabetic macular edema: review and update. Ophthalmol Clin North Am. 2002;15(4):555-63.
3. Haritoglou C, Kernt M, Wolf A. [Diabetic maculopathy]. Ophthalmologe. 2015;112(10):871-83; quiz 84-6. doi:10.1007/s00347-015-0127-2.
4. Tan GS, Cheung N, Simo R, Cheung GC, Wong TY. Diabetic macular oedema. Lancet Diabetes Endocrinol. 2017;5(2):143-55. doi:10.1016/S2213-8587(16)30052-3.
5. Spital G. Treatment of diabetic macular edema. Diabetologe. 2018;14(8):577-89. doi:10.1007/s11428-018-0404-1.
6. Claessen H, Kvitkina T, Narres M, Trautner C, Zollner I, Bertram B et al. Markedly Decreasing Incidence of Blindness in People With and Without Diabetes in Southern Germany. Diabetes Care. 2018;41(3):478-84. doi:10.2337/dc17-2031.
7. Kahm K, Laxy M, Schneider U, Rogowski WH, Lhachimi SK, Holle R. Health Care Costs Associated With Incident Complications in Patients With Type 2 Diabetes in Germany. Diabetes Care. 2018. doi:10.2337/dc17-1763.
8. Kreft D, McGuinness MB, Doblhammer G, Finger RP. Diabetic retinopathy screening in incident diabetes mellitus type 2 in Germany between 2004 and 2013 - A prospective cohort study based on health claims data. PLoS One. 2018;13(4):e0195426. doi:10.1371/journal.pone.0195426.
9. Fullerton B, Erler A, Pohlmann B, Gerlach FM. Predictors of dropout in the German disease management program for type 2 diabetes. BMC Health Serv Res. 2012;12:8. doi:10.1186/1472-6963-12-8.
10. GEK B. Qualitätssicherungsbericht 2017 Besser-Leben-Program Diabetes mellitus Typ 1 2017.
11. Bundesvereinigung K. Disease-Management-Programm Diabetes mellitus Typ 2 - Qualitätszielerreichung 2016. In: Vereinigungen IBfdGEbQaK, editor.2017.
12. Groos SK, J.; Macare, C.; Weber, A.; Hagen, B. Qualitätssicherungsbericht 2017 Disease Management Programme Nordrhein. In: Medizin Zf, editor.2018.
13. Lindenmeyer A, Sturt JA, Hipwell A, Stratton IM, Al-Athamneh N, Gadsby R et al. Influence of primary care practices on patients' uptake of diabetic retinopathy screening: a qualitative case study. Br J Gen Pract. 2014;64(625):e484-92. doi:10.3399/bjgp14X680965.
14. Brown DM, Schmidt-Erfurth U, Do DV, Holz FG, Boyer DS, Midena E et al. Intravitreal Aflibercept for Diabetic Macular Edema: 100-Week Results From the VISTA and VIVID Studies. Ophthalmology. 2015;122(10):2044-52. doi:10.1016/j.ophtha.2015.06.017.
15. Mitchell P, Bandello F, Schmidt-Erfurth U, Lang GE, Massin P, Schlingemann RO et al. The RESTORE study: ranibizumab monotherapy or combined with laser versus laser monotherapy for diabetic macular edema. Ophthalmology. 2011;118(4):615-25. doi:10.1016/j.ophtha.2011.01.031.
16. Boyer DS, Yoon YH, Belfort R, Jr., Bandello F, Maturi RK, Augustin AJ et al. Three-year, randomized, sham-controlled trial of dexamethasone intravitreal implant in patients with diabetic macular edema. Ophthalmology. 2014;121(10):1904-14. doi:10.1016/j.ophtha.2014.04.024.
17. Campochiaro PA, Brown DM, Pearson A, Chen S, Boyer D, Ruiz-Moreno J et al. Sustained delivery fluocinolone acetonide vitreous inserts provide benefit for at least 3 years in patients with diabetic macular edema. Ophthalmology. 2012;119(10):2125-32. doi:10.1016/j.ophtha.2012.04.030.
18. Heng LZ, Sivaprasad S, Crosby-Nwaobi R, Saihan Z, Karampelas M, Bunce C et al. A prospective randomised controlled clinical trial comparing a combination of repeated intravitreal Ozurdex and macular laser therapy versus macular laser only in centre-involving diabetic macular oedema (OZLASE study). Br J Ophthalmol. 2016;100(6):802-7. doi:10.1136/bjophthalmol-2015-307136.
19. Ziemssen F, Feltgen N, Holz FG, Guthoff R, Ringwald A, Bertelmann T et al. Demographics of patients receiving Intravitreal anti-VEGF treatment in real-world practice: healthcare research data versus randomized controlled trials. BMC Ophthalmol. 2017;17(1):7. doi:10.1186/s12886-017-0401-y.
20. Hautala N, Aikkila R, Korpelainen J, Keskitalo A, Kurikka A, Falck A et al. Marked reductions in visual impairment due to diabetic retinopathy achieved by efficient screening and timely treatment. Acta Ophthalmol. 2014;92(6):582-7. doi:10.1111/aos.12278.
21. Davies R, Roderick P, Canning C, Brailsford S. The evaluation of screening policies for diabetic retinopathy using simulation. Diabet Med. 2002;19(9):762-70.
22. Bragge P, Gruen RL, Chau M, Forbes A, Taylor HR. Screening for presence or absence of diabetic retinopathy: a meta-analysis. Arch Ophthalmol. 2011;129(4):435-44. doi:10.1001/archophthalmol.2010.319.
23. Happich M, John J, Stamenitis S, Clouth J, Polnau D. The quality of life and economic burden of neuropathy in diabetic patients in Germany in 2002--results from the Diabetic Microvascular Complications (DIMICO) study. Diabetes Res Clin Pract. 2008;81(2):223-30. doi:10.1016/j.diabres.2008.03.019.
24. Cavan D, Makaroff LE, da Rocha Fernandes J, Karuranga S, Sylvanowicz M, Conlon J et al. Global perspectives on the provision of diabetic retinopathy screening and treatment: Survey of health care professionals in 41 countries. Diabetes Res Clin Pract. 2018;143:170-8. doi:10.1016/j.diabres.2018.07.004.
25. Rock D, Schnellbacher E, Fritsche A, Ziemssen T, Ziemssen F, Marahrens L. Knowledge of Patients and Health Professionals about Diabetes-related Eye Diseases (Risk Factors, Screening, Treatment). Diabetologie Und Stoffwechsel. 2018;13(3):263-9. doi:10.1055/a-0578-8112.
26. (AWMF) BBAdWMF. Nationale VersorgungsLeitlinie Prävention und Therapie von Netzhautkomplikationen bei Diabetes – Langfassung. 2015. www.netzhautkomplikationen.versorgungsleitlinien.de.
27. Yau JW, Rogers SL, Kawasaki R, Lamoureux EL, Kowalski JW, Bek T et al. Global prevalence and major risk factors of diabetic retinopathy. Diabetes Care. 2012;35(3):556-64. doi:10.2337/dc11-1909.
28. Klein R, Klein BE, Moss SE, Davis MD, DeMets DL. The Wisconsin epidemiologic study of diabetic retinopathy. IV. Diabetic macular edema. Ophthalmology. 1984;91(12):1464-74.
29. Davies MJ, D'Alessio DA, Fradkin J, Kernan WN, Mathieu C, Mingrone G et al. Management of hyperglycaemia in type 2 diabetes, 2018. A consensus report by the American Diabetes Association (ADA) and the European Association for the Study of Diabetes (EASD). Diabetologia. 2018;61(12):2461-98. doi:10.1007/s00125-018-4729-5.
30. Sabanayagam C, Banu R, Chee ML, Lee R, Wang YX, Tan G et al. Incidence and progression of diabetic retinopathy: a systematic review. Lancet Diabetes Endocrinol. 2018. doi:10.1016/S2213-8587(18)30128-1.

31. Goffrier BS, M.;Bätzing-Feigenbaum,J. Administrative Prävalenzen und Inzidenzen des Diabetes mellitus von 2009 bis 2015. Versorgungsatlas. In: (Zi) ZdkV, editor.2017.
32. Gross JG, Glassman AR, Liu D, Sun JK, Antoszyk AN, Baker CW et al. Five-Year Outcomes of Panretinal Photocoagulation vs Intravitreous Ranibizumab for Proliferative Diabetic Retinopathy: A Randomized Clinical Trial. JAMA Ophthalmol. 2018;136(10):1138-48. doi:10.1001/jamaophthalmol.2018.3255.
33. Bressler SB, Beaulieu WT, Glassman AR, Gross JG, Melia M, Chen E et al. Panretinal Photocoagulation Versus Ranibizumab for Proliferative Diabetic Retinopathy: Factors Associated with Vision and Edema Outcomes. Ophthalmology. 2018;125(11):1776-83. doi:10.1016/j.ophtha.2018.04.039.
34. Sivaprasad S, Prevost AT, Bainbridge J, Edwards RT, Hopkins D, Kelly J et al. Clinical efficacy and mechanistic evaluation of aflibercept for proliferative diabetic retinopathy (acronym CLARITY): a multicentre phase IIb randomised active-controlled clinical trial. BMJ Open. 2015;5(9):e008405. doi:10.1136/bmjopen-2015-008405.
35. Virgili G, Parravano M, Evans JR, Gordon I, Lucenteforte E. Anti-vascular endothelial growth factor for diabetic macular oedema: a network meta-analysis. Cochrane Database Syst Rev. 2018;10:CD007419. doi:10.1002/14651858.CD007419.pub6.
36. Jorge EC, Jorge EN, Botelho M, Farat JG, Virgili G, El Dib R. Monotherapy laser photocoagulation for diabetic macular oedema. Cochrane Database Syst Rev. 2018;10:CD010859. doi:10.1002/14651858.CD010859.pub2.
37. Mehta H, Hennings C, Gillies MC, Nguyen V, Campain A, Fraser-Bell S. Anti-vascular endothelial growth factor combined with intravitreal steroids for diabetic macular oedema. Cochrane Database Syst Rev. 2018;4:CD011599. doi:10.1002/14651858.CD011599.pub2.
38. Wells JA, Glassman AR, Ayala AR, Jampol LM, Bressler NM, Bressler SB et al. Aflibercept, Bevacizumab, or Ranibizumab for Diabetic Macular Edema: Two-Year Results from a Comparative Effectiveness Randomized Clinical Trial. Ophthalmology. 2016;123(6):1351-9. doi:10.1016/j.ophtha.2016.02.022.
39. Maturi RK, Glassman AR, Liu D, Beck RW, Bhavsar AR, Bressler NM et al. Effect of Adding Dexamethasone to Continued Ranibizumab Treatment in Patients With Persistent Diabetic Macular Edema: A DRCR Network Phase 2 Randomized Clinical Trial. JAMA Ophthalmol. 2018;136(1):29-38. doi:10.1001/jamaophthalmol.2017.4914.
40. Callanan DG, Loewenstein A, Patel SS, Massin P, Corcóstegui B, Li X-Y et al. A multicenter, 12-month randomized study comparing dexamethasone intravitreal implant with ranibizumab in patients with diabetic macular edema. Graefe's Archive for Clinical and Experimental Ophthalmology. 2017;255(3):463-73.
41. Weiss M, Sim DA, Herold T, Schumann RG, Liegl R, Kern C et al. Compliance and Adherence of Patients with Diabetic Macular Edema to Intravitreal Anti-Vascular Endothelial Growth Factor Therapy in Daily Practice. Retina. 2018;38(12):2293-300. doi:10.1097/IAE.0000000000001892.
42. Ehlken C, Helms M, Bohringer D, Agostini HT, Stahl A. Association of treatment adherence with real-life VA outcomes in AMD, DME, and BRVO patients. Clin Ophthalmol. 2018;12:13-20. doi:10.2147/OPTH.S151611.
43. Paschke R, Wuthe FG, Kuhn K, Jochmann C, Wiedemann P. [Comparison of risk factors and guideline oriented prevention and therapy of diabetic retinopathy between type 2 diabetes patients undergoing laser therapy and type 2 diabetes outpatients]. Med Klin (Munich). 2010;105(11):772-8. doi:10.1007/s00063-010-1131-6.
44. Brown DM, Nguyen QD, Marcus DM, Boyer DS, Patel S, Feiner L et al. Long-term outcomes of ranibizumab therapy for diabetic macular edema: the 36-month results from two phase III trials: RISE and RIDE. Ophthalmology. 2013;120(10):2013-22. doi:10.1016/j.ophtha.2013.02.034.
45. Ehlers JP, Jiang AC, Boss JD, Hu M, Figueiredo N, Babiuch A et al. Quantitative Ultra-Widefield Angiography and Diabetic Retinopathy Severity: An Assessment of Panretinal Leakage Index, Ischemic Index and Microaneurysm Count. Ophthalmology. 2019. doi:10.1016/j.ophtha.2019.05.034.
46. Kim EJ, Lin WV, Rodriguez SM, Chen A, Loya A, Weng CY. Treatment of Diabetic Macular Edema. Curr Diab Rep. 2019;19(9):68. doi:10.1007/s11892-019-1188-4.
47. Gall MA, Rossing P, Skott P, Damsbo P, Vaag A, Bech K et al. Prevalence of micro- and macroalbuminuria, arterial hypertension, retinopathy and large vessel disease in European type 2 (non-insulin-dependent) diabetic patients. Diabetologia. 1991;34(9):655-61.
48. Hammes HP, Welp R, Kempe HP, Wagner C, Siegel E, Holl RW et al. Risk Factors for Retinopathy and DME in Type 2 Diabetes-Results from the German/Austrian DPV Database. PLoS One. 2015;10(7):e0132492. doi:10.1371/journal.pone.0132492.
49. Hemmingsen B, Lund SS, Gluud C, Vaag A, Almdal TP, Hemmingsen C et al. Targeting intensive glycaemic control versus targeting conventional glycaemic control for type 2 diabetes mellitus. Cochrane Database Syst Rev. 2013(11):CD008143. doi:10.1002/14651858.CD008143.pub3.
50. Antonetti DA, Klein R, Gardner TW. Diabetic retinopathy. N Engl J Med. 2012;366(13):1227-39. doi:10.1056/NEJMra1005073.
51. Hirsch IB, Brownlee M. Beyond hemoglobin A1c--need for additional markers of risk for diabetic microvascular complications. JAMA. 2010;303(22):2291-2. doi:10.1001/jama.2010.785.
52. Kim YJ, Shin S, Han DJ, Kim YH, Lee JY, Yoon YH et al. Long-term Effects of Pancreas Transplantation on Diabetic Retinopathy and Incidence and Predictive Risk Factors for Early Worsening. Transplantation. 2018;102(1):e30-e8. doi:10.1097/TP.0000000000001958.
53. Bain SC, Klufas MA, Ho A, Matthews DR. Worsening of diabetic retinopathy with rapid improvement in systemic glucose control: A review. Diabetes Obes Metab. 2018. doi:10.1111/dom.13538.
54. Feldman-Billard S, Larger E, Massin P, Standards for screeningand surveillance of ocular complications in people with diabetes SFDsg. Early worsening of diabetic retinopathy after rapid improvement of blood glucose control in patients with diabetes. Diabetes Metab. 2018;44(1):4-14. doi:10.1016/j.diabet.2017.10.014.
55. Lim SW, van Wijngaarden P, Harper CA, Al-Qureshi SH. Early worsening of diabetic retinopathy due to intensive glycaemic control. Clin Exp Ophthalmol. 2018. doi:10.1111/ceo.13393.
56. Diabetic Retinopathy Clinical Research N, Brucker AJ, Qin H, Antoszyk AN, Beck RW, Bressler NM et al. Observational study of the development of diabetic macular edema following panretinal (scatter) photocoagulation given in 1 or 4 sittings. Arch Ophthalmol. 2009;127(2):132-40. doi:10.1001/archophthalmol.2008.565.
57. Figueira J, Fletcher E, Massin P, Silva R, Bandello F, Midena E et al. Ranibizumab Plus Panretinal Photocoagulation versus Panretinal Photocoagulation Alone for High-Risk Proliferative Diabetic Retinopathy (PROTEUS Study). Ophthalmology. 2018;125(5):691-700. doi:10.1016/j.ophtha.2017.12.008.

58. Oh JH, Kim SW, Kwon SS, Oh J, Huh K. The change of macular thickness following single-session pattern scan laser panretinal photocoagulation for diabetic retinopathy. Graefes Arch Clin Exp Ophthalmol. 2015;253(1):57-63. doi:10.1007/s00417-014-2663-x.
59. Bressler SB, Beaulieu WT, Glassman AR, Gross JG, Jampol LM, Melia M et al. Factors Associated with Worsening Proliferative Diabetic Retinopathy in Eyes Treated with Panretinal Photocoagulation or Ranibizumab. Ophthalmology. 2017;124(4):431-9. doi:10.1016/j.ophtha.2016.12.005.
60. Zhu B, Ma Y, Lin S, Zou H. Vision-related quality of life and visual outcomes from cataract surgery in patients with vision-threatening diabetic retinopathy: a prospective observational study. Health Qual Life Outcomes. 2017;15(1):175. doi:10.1186/s12955-017-0751-4.
61. Brazier J, Muston D, Konwea H, Power GS, Barzey V, Lloyd A et al. Evaluating the Relationship Between Visual Acuity and Utilities in Patients With Diabetic Macular Edema Enrolled in Intravitreal Aflibercept Studies. Invest Ophthalmol Vis Sci. 2017;58(11):4818-25. doi:10.1167/iovs.17-21945.
62. Trento M, Durando O, Lavecchia S, Charrier L, Cavallo F, Costa MA et al. Vision related quality of life in patients with type 2 diabetes in the EUROCONDOR trial. Endocrine. 2017;57(1):83-8. doi:10.1007/s12020-016-1097-0.
63. Trento M, Passera P, Trevisan M, Schellino F, Sitia E, Albani S et al. Quality of life, impaired vision and social role in people with diabetes: a multicenter observational study. Acta Diabetol. 2013;50(6):873-7. doi:10.1007/s00592-013-0470-1.
64. Man RE, Fenwick EK, Sabanayagam C, Li LJ, Tey CS, Soon HJ et al. Differential Impact of Unilateral and Bilateral Classifications of Diabetic Retinopathy and Diabetic Macular Edema on Vision-Related Quality of Life. Invest Ophthalmol Vis Sci. 2016;57(11):4655-60. doi:10.1167/iovs.16-20165.
65. Hodgson N, Wu F, Zhu J, Wang W, Ferreyra H, Zhang K et al. Economic and Quality of Life Benefits of Anti-VEGF Therapy. Mol Pharm. 2016;13(9):2877-80. doi:10.1021/acs.molpharmaceut.5b00775.
66. Willis JR, Doan QV, Gleeson M, Haskova Z, Ramulu P, Morse L et al. Vision-Related Functional Burden of Diabetic Retinopathy Across Severity Levels in the United States. JAMA Ophthalmol. 2017;135(9):926-32. doi:10.1001/jamaophthalmol.2017.2553.
67. Lachenmayr B. [Recommendations for assessment of twilight vision and glare sensitivity for safe driving]. Ophthalmologe. 2013;110(12):1160-2. doi:10.1007/s00347-013-2997-5.
68. Seeger R, Lehmann R. [Driving ability and fitness to drive in people with diabetes mellitus]. Ther Umsch. 2011;68(5):249-52. doi:10.1024/0040-5930/a000159.
69. Mackie SW, Webb LA, Hutchison BM, Hammer HM, Barrie T, Walsh G. How much blame can be placed on laser photocoagulation for failure to attain driving standards? Eye (Lond). 1995;9 (Pt 4):517-25. doi:10.1038/eye.1995.118.
70. Stiefelhagen P. MMW Fortschr Med. 2016;158(21-22):26. doi:10.1007/s15006-016-9078-z.
71. Chatziralli I, Santarelli M, Patrao N, Nicholson L, Zola M, Rajendram R et al. Identification of time point to best define 'sub-optimal response' following intravitreal ranibizumab therapy for diabetic macular edema based on real-life data. Eye (Lond). 2017;31(11):1594-9. doi:10.1038/eye.2017.111.
72. Bressler NM, Varma R, Mitchell P, Suner IJ, Dolan C, Ward J et al. Effect of Ranibizumab on the Decision to Drive and Vision Function Relevant to Driving in Patients With Diabetic Macular Edema: Report From RESTORE, RIDE, and RISE Trials. JAMA Ophthalmol. 2016;134(2):160-6. doi:10.1001/jamaophthalmol.2015.4636.
73. Limited NE. Fachinformation Lucentis. EU Zulassungsnummer EU/1/06/374/001: Rote Liste Service GmbH; 2018.
74. GmbH BV. Fachinformation Eylea. EU Zulassungsnummer EU/1/12/797/002: Rote Liste Service GmbH; 2018.
75. Jeganathan VS, Wang JJ, Wong TY. Ocular associations of diabetes other than diabetic retinopathy. Diabetes Care. 2008;31(9):1905-12. doi:10.2337/dc08-0342.
76. Herse PR. A review of manifestations of diabetes mellitus in the anterior eye and cornea. Am J Optom Physiol Opt. 1988;65(3):224-30.
77. Ansari AS, de Lusignan S, Hinton W, Munro N, McGovern A. The association between diabetes, level of glycaemic control and eye infection: Cohort database study. Prim Care Diabetes. 2017;11(5):421-9. doi:10.1016/j.pcd.2017.05.009.
78. Goebbels M. Tear secretion and tear film function in insulin dependent diabetics. Br J Ophthalmol. 2000;84(1):19-21.
79. Grus FH, Sabuncuo P, Dick HB, Augustin AJ, Pfeiffer N. Changes in the tear proteins of diabetic patients. BMC Ophthalmol. 2002;2:4.
80. Tumosa N. Eye disease and the older diabetic. Clin Geriatr Med. 2008;24(3):515-27, vii. doi:10.1016/j.cger.2008.03.002.
81. Centers for Disease C, Prevention. Prevalence of visual impairment and selected eye diseases among persons aged >/=50 years with and without diabetes--United States, 2002. MMWR Morb Mortal Wkly Rep. 2004;53(45):1069-71.
82. Klemm M, Gesser C. [The relevance of diabetes for patients with glaucoma]. Klin Monbl Augenheilkd. 2014;231(2):116-20. doi:10.1055/s-0033-1360143.
83. Zhou M, Wang W, Huang W, Zhang X. Diabetes mellitus as a risk factor for open-angle glaucoma: a systematic review and meta-analysis. PLoS One. 2014;9(8):e102972. doi:10.1371/journal.pone.0102972.
84. Federfuhrendes R, Ziemssen F, Helbig H, Lemmen KD, Spital G, Bertram B et al. [Statement of the German Ophthalmological Society, the Retina Society and the Professional Association of German Ophthalmologists: treatment of diabetic maculopathy (April 2013)]. Klin Monbl Augenheilkd. 2013;230(6):614-28. doi:10.1055/s-0032-1328663.
85. Goebel W, Franke R. Retinal thickness in diabetic retinopathy: comparison of optical coherence tomography, the retinal thickness analyzer, and fundus photography. Retina. 2006;26(1):49-57.
86. Hirano T, Iesato Y, Toriyama Y, Imai A, Murata T. Detection of fovea-threatening diabetic macular edema by optical coherence tomography to maintain good vision by prophylactic treatment. Ophthalmic Res. 2014;52(2):65-73. doi:10.1159/000362372.
87. Diabetic Retinopathy Clinical Research N, Bressler NM, Miller KM, Beck RW, Bressler SB, Glassman AR et al. Observational study of subclinical diabetic macular edema. Eye (Lond). 2012;26(6):833-40. doi:10.1038/eye.2012.53.
88. Leal J, Luengo-Fernandez R, Stratton IM, Dale A, Ivanova K, Scanlon PH. Cost-effectiveness of digital surveillance clinics with optical coherence tomography versus hospital eye service follow-up for patients with screen-positive maculopathy. Eye (Lond). 2018. doi:10.1038/s41433-018-0297-7.
89. Heng LZ, Pefianaki M, Hykin P, Patel PJ. Interobserver agreement in detecting spectral-domain optical coherence tomography features of diabetic macular edema. PloS one. 2015;10(5):e0126557.
90. Virgili G, Menchini F, Dimastrogiovanni AF, Rapizzi E, Menchini U, Bandello F et al. Optical coherence tomography versus stereoscopic fundus photography or biomicroscopy for diagnosing diabetic macular edema: a systematic review. Invest Ophthalmol Vis Sci. 2007;48(11):4963-73. doi:10.1167/iovs.06-1472.
91. Health Quality O. Optical coherence tomography for age-related macular degeneration and diabetic macular edema: an evidence-based analysis. Ont Health Technol Assess Ser. 2009;9(13):1-22.

92. Das R, Spence G, Hogg RE, Stevenson M, Chakravarthy U. Disorganization of Inner Retina and Outer Retinal Morphology in Diabetic Macular Edema. JAMA Ophthalmol. 2018;136(2):202-8. doi:10.1001/jamaophthalmol.2017.6256.
93. Sheu S-J, Lee Y-Y, Horng Y-H, Lin H-S, Lai W-Y, Tsen C-L. Characteristics of diabetic macular edema on optical coherence tomography may change over time or after treatment. Clinical Ophthalmology (Auckland, NZ). 2018;12:1887.
94. Bonfiglio V, Reibaldi M, Pizzo A, Russo A, Macchi I, Faro G et al. Dexamethasone for unresponsive diabetic macular oedema: optical coherence tomography biomarkers. Acta ophthalmologica. 2019;97(4):e540-e4.
95. Sivaprasad S, Crosby-Nwaobi R, Heng LZ, Peto T, Michaelides M, Hykin P. Injection frequency and response to bevacizumab monotherapy for diabetic macular oedema (BOLT Report 5). British Journal of Ophthalmology. 2013;97(9):1177-80.
96. Korobelnik JF, Lu C, Katz TA, Dhoot DS, Loewenstein A, Arnold J et al. Effect of Baseline Subretinal Fluid on Treatment Outcomes in VIVID-DME and VISTA-DME Studies. Ophthalmol Retina. 2019;3(8):663-9. doi:10.1016/j.oret.2019.03.015.
97. Tsai M-J, Hsieh Y-T, Shen EP, Peng Y-J. Systemic associations with residual subretinal fluid after ranibizumab in diabetic macular edema. Journal of ophthalmology. 2017;2017.
98. Sonoda S, Sakamoto T, Shirasawa M, Yamashita T, Otsuka H, Terasaki H. Correlation between reflectivity of subretinal fluid in OCT images and concentration of intravitreal VEGF in eyes with diabetic macular edema. Investigative ophthalmology & visual science. 2013;54(8):5367-74.
99. Zhu D, Zhu H, Wang C, Yang D. Intraocular soluble intracellular adhesion molecule-1 correlates with subretinal fluid height of diabetic macular edema. Indian journal of ophthalmology. 2014;62(3):295.
100. Guyon B, Elphege E, Flores M, Gauthier AS, Delbosc B, Saleh M. Retinal Reflectivity Measurement for Cone Impairment Estimation and Visual Assessment After Diabetic Macular Edema Resolution (RECOVER-DME). Invest Ophthalmol Vis Sci. 2017;58(14):6241-7. doi:10.1167/iovs.17-22380.
101. Wanek J, Blair NP, Chau FY, Lim JI, Leiderman YI, Shahidi M. Alterations in Retinal Layer Thickness and Reflectance at Different Stages of Diabetic Retinopathy by En Face Optical Coherence Tomography. Invest Ophthalmol Vis Sci. 2016;57(9):OCT341-7. doi:10.1167/iovs.15-18715.
102. Toprak I, Yildirim C, Yaylali V. Impaired photoreceptor inner segment ellipsoid layer reflectivity in mild diabetic retinopathy. Can J Ophthalmol. 2015;50(6):438-41. doi:10.1016/j.jcjo.2015.07.009.
103. Scarinci F, Jampol LM, Linsenmeier RA, Fawzi AA. Association of Diabetic Macular Nonperfusion With Outer Retinal Disruption on Optical Coherence Tomography. JAMA Ophthalmol. 2015;133(9):1036-44. doi:10.1001/jamaophthalmol.2015.2183.
104. Shen Y, Liu K, Xu X. Correlation Between Visual Function and Photoreceptor Integrity in Diabetic Macular Edema: Spectral-Domain Optical Coherence Tomography. Curr Eye Res. 2016;41(3):391-9. doi:10.3109/02713683.2015.1019003.
105. Wang JW, Jie CH, Tao YJ, Meng N, Hu YC, Wu ZZ et al. Macular integrity assessment to determine the association between macular microstructure and functional parameters in diabetic macular edema. Int J Ophthalmol. 2018;11(7):1185-91. doi:10.18240/ijo.2018.07.18.
106. Mori Y, Suzuma K, Uji A, Ishihara K, Yoshitake S, Fujimoto M et al. Restoration of foveal photoreceptors after intravitreal ranibizumab injections for diabetic macular edema. Sci Rep. 2016;6:39161. doi:10.1038/srep39161.
107. Adhi M, Badaro E, Liu JJ, Kraus MF, Baumal CR, Witkin AJ et al. Three-Dimensional Enhanced Imaging of Vitreoretinal Interface in Diabetic Retinopathy Using Swept-Source Optical Coherence Tomography. Am J Ophthalmol. 2016;162:140-9 e1. doi:10.1016/j.ajo.2015.10.025.
108. Akbar Khan I, Mohamed MD, Mann SS, Hysi PG, Laidlaw DA. Prevalence of vitreomacular interface abnormalities on spectral domain optical coherence tomography of patients undergoing macular photocoagulation for centre involving diabetic macular oedema. Br J Ophthalmol. 2015;99(8):1078-81. doi:10.1136/bjophthalmol-2014-305966.
109. Yannuzzi LA, Rohrer KT, Tindel LJ, Sobel RS, Costanza MA, Shields W et al. Fluorescein angiography complication survey. Ophthalmology. 1986;93(5):611-7.
110. Ha SO, Kim DY, Sohn CH, Lim KS. Anaphylaxis caused by intravenous fluorescein: clinical characteristics and review of literature. Intern Emerg Med. 2014;9(3):325-30. doi:10.1007/s11739-013-1019-6.
111. Kwiterovich KA, Maguire MG, Murphy RP, Schachat AP, Bressler NM, Bressler SB et al. Frequency of adverse systemic reactions after fluorescein angiography. Results of a prospective study. Ophthalmology. 1991;98(7):1139-42.
112. Almalki WH, Abdalla AN, Elkeraie AF, Abdelhadi AM, Elrggal M, Elrggal ME. Effect of fluorescein angiography on renal functions in type 2 diabetes patients: A pilot study. Saudi J Kidney Dis Transpl. 2017;28(3):491-8. doi:10.4103/1319-2442.206444.
113. Kameda Y, Babazono T, Haruyama K, Iwamoto Y, Kitano S. Renal function following fluorescein angiography in diabetic patients with chronic kidney disease. Diabetes Care. 2009;32(3):e31. doi:10.2337/dc08-1692.
114. Lee JH, Chung B, Lee SC, Kim SS, Koh HJ, Lee CS. Lower incidence of contrast-induced nephropathy in patients undergoing fluorescent angiography. BMC Ophthalmol. 2017;17(1):46. doi:10.1186/s12886-017-0440-4.
115. Hwang TS, Jia Y, Gao SS, Bailey ST, Lauer AK, Flaxel CJ et al. Optical Coherence Tomography Angiography Features of Diabetic Retinopathy. Retina. 2015;35(11):2371-6. doi:10.1097/IAE.0000000000000716.
116. Ishibazawa A, Nagaoka T, Takahashi A, Omae T, Tani T, Sogawa K et al. Optical Coherence Tomography Angiography in Diabetic Retinopathy: A Prospective Pilot Study. Am J Ophthalmol. 2015;160(1):35-44 e1. doi:10.1016/j.ajo.2015.04.021.
117. Couturier A, Mane V, Bonnin S, Erginay A, Massin P, Gaudric A et al. Capillary Plexus Anomalies in Diabetic Retinopathy on Optical Coherence Tomography Angiography. Retina. 2015;35(11):2384-91. doi:10.1097/IAE.0000000000000859.
118. Spaide RF, Klancnik JM, Jr., Cooney MJ. Retinal vascular layers imaged by fluorescein angiography and optical coherence tomography angiography. JAMA Ophthalmol. 2015;133(1):45-50. doi:10.1001/jamaophthalmol.2014.3616.
119. Ting DSW, Tan GSW, Agrawal R, Yanagi Y, Sie NM, Wong CW et al. Optical Coherence Tomographic Angiography in Type 2 Diabetes and Diabetic Retinopathy. JAMA Ophthalmol. 2017;135(4):306-12. doi:10.1001/jamaophthalmol.2016.5877.
120. Soares M, Neves C, Marques IP, Pires I, Schwartz C, Costa MA et al. Comparison of diabetic retinopathy classification using fluorescein angiography and optical coherence tomography angiography. Br J Ophthalmol. 2017;101(1):62-8. doi:10.1136/bjophthalmol-2016-309424.
121. Hwang TS, Gao SS, Liu L, Lauer AK, Bailey ST, Flaxel CJ et al. Automated Quantification of Capillary Nonperfusion Using Optical Coherence Tomography Angiography in Diabetic Retinopathy. JAMA Ophthalmol. 2016;134(4):367-73. doi:10.1001/jamaophthalmol.2015.5658.

122. Lang GE, Enders C, Loidl M, Lang GK, Werner JU. Präzise Befundung mit der OCT-Angiografie–Artefakte erkennen und ausschließen. Klinische Monatsblätter für Augenheilkunde. 2017;234(09):1109-18.
123. der Augenärzte Deutschlands eV B. Stellungnahme des BVA, der DOG und der RG: OCT-Angiographie in Deutschland. Der Ophthalmologe. 2017;114(5):432-8.
124. Stanga PE, Papayannis A, Tsamis E, Stringa F, Cole T, D'Souza Y et al. New Findings in Diabetic Maculopathy and Proliferative Disease by Swept-Source Optical Coherence Tomography Angiography. Dev Ophthalmol. 2016;56:113-21. doi:10.1159/000442802.
125. Tan TE, Nguyen Q, Chua J, Schmetterer L, Tan GSW, Wong CW et al. Global Assessment of Retinal Arteriolar, Venular and Capillary Microcirculations Using Fundus Photographs and Optical Coherence Tomography Angiography in Diabetic Retinopathy. Sci Rep. 2019;9(1):11751. doi:10.1038/s41598-019-47770-9.
126. Sun Z, Tang F, Wong R, Lok J, Szeto SKH, Chan JCK et al. OCT Angiography Metrics Predict Progression of Diabetic Retinopathy and Development of Diabetic Macular Edema: A Prospective Study. Ophthalmology. 2019. doi:10.1016/j.ophtha.2019.06.016.
127. Hsieh YT, Alam MN, Le D, Hsiao CC, Yang CH, Chao DL et al. OCT Angiography Biomarkers for Predicting Visual Outcomes after Ranibizumab Treatment for Diabetic Macular Edema. Ophthalmol Retina. 2019. doi:10.1016/j.oret.2019.04.027.
128. Daruich A, Matet A, Moulin A, Kowalczuk L, Nicolas M, Sellam A et al. Mechanisms of macular edema: Beyond the surface. Progress in retinal and eye research. 2018;63:20-68.
129. Ziemssen F, Marahrens L, Roeck D, Agostini H. Klinische Stadieneinteilung der diabetischen Retinopathie. Der Diabetologe. 2018;14(8):550-6.
130. Browning DJ, Altaweel MM, Bressler NM, Bressler SB, Scott IU, Network DRCR. Diabetic macular edema: what is focal and what is diffuse? American journal of ophthalmology. 2008;146(5):649-55. e6.
131. Group ETDRSR. Treatment techniques and clinical guidelines for photocoagulation of diabetic macular edema: Early Treatment Diabetic Retinopathy Study report number 2. Ophthalmology. 1987;94(7):761-74.
132. Browning DJ, McOwen MD, Bowen Jr RM, Tisha LO. Comparison of the clinical diagnosis of diabetic macular edema with diagnosis by optical coherence tomography. Ophthalmology. 2004;111(4):712-5.
133. Wang H, Chhablani J, Freeman WR, Chan CK, Kozak I, Bartsch D-U et al. Characterization of diabetic microaneurysms by simultaneous fluorescein angiography and spectral-domain optical coherence tomography. American journal of ophthalmology. 2012;153(5):861-7. e1.
134. Kozak I, El-Emam SY, Cheng L, Bartsch D-U, Chhablani J, Freeman WR et al. Fluorescein angiography versus optical coherence tomography-guided planning for macular laser photocoagulation in diabetic macular edema. Retina (Philadelphia, Pa). 2014;34(8):1600.
135. Network DRCR. Relationship between optical coherence tomography–measured central retinal thickness and visual acuity in diabetic macular edema. Ophthalmology. 2007;114(3):525-36.
136. Group ETDRSR. Early Treatment Diabetic Retinopathy Study report number 1; Photocoagulation for diabetic macular edema. Arch Ophthalmol. 1985;103:1796-806.
137. Johannesen SK, Viken JN, Vergmann AS, Grauslund J. Optical coherence tomography angiography and microvascular changes in diabetic retinopathy: a systematic review. Acta ophthalmologica. 2019;97(1):7-14.
138. Hirano T, Kitahara J, Toriyama Y, Kasamatsu H, Murata T, Sadda S. Quantifying vascular density and morphology using different swept-source optical coherence tomography angiographic scan patterns in diabetic retinopathy. British Journal of Ophthalmology. 2019;103(2):216-21.
139. Sim DA, Keane PA, Zarranz-Ventura J, Fung S, Powner MB, Platteau E et al. The effects of macular ischemia on visual acuity in diabetic retinopathy. Investigative ophthalmology & visual science. 2013;54(3):2353-60.
140. Lee D-H, Kim JT, Jung D-W, Joe SG, Yoon YH. The relationship between foveal ischemia and spectral-domain optical coherence tomography findings in ischemic diabetic macular edema. Investigative ophthalmology & visual science. 2013;54(2):1080-5.
141. Sim DA, Keane PA, Fung S, Karampelas M, Sadda SR, Fruttiger M et al. Quantitative analysis of diabetic macular ischemia using optical coherence tomography. Investigative ophthalmology & visual science. 2014;55(1):417-23.
142. Scarinci F, Jampol LM, Linsenmeier RA, Fawzi AA. Association of diabetic macular nonperfusion with outer retinal disruption on optical coherence tomography. JAMA ophthalmology. 2015;133(9):1036-44.
143. Selvam S, Sim DA, Keane PA, Rajendram R, Karampelas M, Fruttiger M et al. Patterns of Peripheral Retinal and Central Macula Ischemia in Diabetic Retinopathy as Evaluated by Ultra Widefield Fluorescein Angiography. Investigative Ophthalmology & Visual Science. 2014;55(13):260-.
144. Patel RD, Messner LV, Teitelbaum B, Michel KA, Hariprasad SM. Characterization of ischemic index using ultra-widefield fluorescein angiography in patients with focal and diffuse recalcitrant diabetic macular edema. American journal of ophthalmology. 2013;155(6):1038-44. e2.
145. Tsui I, Williams BK, Kok YO, Heilweil G, Schwartz SD. Reliability of ischemic index grading in common retinal vascular diseases. Ophthalmic Surgery, Lasers and Imaging Retina. 2015;46(6):618-25.
146. Brown DM, Ou WC, Wong TP, Kim RY, Croft DE, Wykoff CC et al. Targeted retinal photocoagulation for diabetic macular edema with peripheral retinal nonperfusion: three-year randomized DAVE trial. Ophthalmology. 2018;125(5):683-90.
147. Sophie R, Lu N, Campochiaro PA. Predictors of functional and anatomic outcomes in patients with diabetic macular edema treated with ranibizumab. Ophthalmology. 2015;122(7):1395-401.
148. Dhoot DS, Baker K, Saroj N, Vitti R, Berliner AJ, Metzig C et al. Baseline factors affecting changes in diabetic retinopathy severity scale score after intravitreal aflibercept or laser for diabetic macular edema: post hoc analyses from VISTA and VIVID. Ophthalmology. 2018;125(1):51-6.
149. Guyon B, Elphege E, Flores M, Gauthier A-S, Delbosc B, Saleh M. Retinal Reflectivity Measurement for Cone Impairment Estimation and Visual Assessment After Diabetic Macular Edema Resolution (RECOVER-DME). Investigative ophthalmology & visual science. 2017;58(14):6241-7.
150. Ziemssen F, Roeck D, Marahrens L, Agostini H. Bildgebung der diabetischen Retinopathie. Der Diabetologe. 2018;14(8):557-67.
151. Baker CW, Glassman AR, Beaulieu WT, Antoszyk AN, Browning DJ, Chalam KV et al. Effect of Initial Management With Aflibercept vs Laser Photocoagulation vs Observation on Vision Loss Among Patients With Diabetic Macular Edema Involving the Center of the Macula and Good Visual Acuity: A Randomized Clinical Trial. JAMA. 2019.

152. Peto T, Chakravarthy U. New Findings From Diabetic Retinopathy Clinical Research Retina Network Protocol V Confirm a Role for Focal Laser Photocoagulation or Observation for Eyes With Center-Involved Diabetic Macular Edema and Good Visual Acuity: New Is Not Always Best. JAMA ophthalmology. 2019.
153. Maturi RK, Glassman AR, Liu D, Beck RW, Bhavsar AR, Bressler NM et al. Effect of adding dexamethasone to continued ranibizumab treatment in patients with persistent diabetic macular edema: a DRCR network phase 2 randomized clinical trial. JAMA ophthalmology. 2018;136(1):29-38.
154. Payne JF, Wykoff CC, Clark WL, Bruce BB, Boyer DS, Brown DM et al. Randomized Trial of Treat & Extend Ranibizumab With & Without Navigated Laser versus Monthly Dosing for DME: TREX-DME 2 Year Outcomes. American journal of ophthalmology. 2019.
155. Ansari WH, Han MM, Haq S, Conti FF, Silva FQ, Singh RP. Baseline Ocular Characteristics of Patients Undergoing Initiation of Anti-Vascular Endothelial Growth Factor Therapy for Diabetic Macular Edema. Ophthalmic Surgery, Lasers and Imaging Retina. 2019;50(2):69-75.
156. Ziemssen F, Feltgen N, Holz F, Guthoff R, Ringwald A, Bertelmann T et al. Demographics of patients receiving Intravitreal anti-VEGF treatment in real-world practice: healthcare research data versus randomized controlled trials. BMC ophthalmology. 2017;17(1):7.
157. Haq S, Ansari WH, Han MM, Conti TF, Conti FF, Silva FQ et al. Characterization of the Systemic Findings of Patients Undergoing Initiation of Anti-Vascular Endothelial Growth Factor Therapy for Diabetic Macular Edema in Routine Clinical Practice. Ophthalmic Surgery, Lasers and Imaging Retina. 2019;50(1):16-24.
158. Liew G, Wong VW, Saw M, Tsang TE, Nolan T, Ong S et al. Profile of a population-based diabetic macular oedema study: the Liverpool Eye and Diabetes Study (Sydney). BMJ open. 2019;9(1):e021884.
159. Do DV, Nguyen QD, Vitti R, Berliner AJ, Gibson A, Saroj N et al. Intravitreal Aflibercept Injection in Diabetic Macular Edema Patients with and without Prior Anti–Vascular Endothelial Growth Factor Treatment: Outcomes from the Phase 3 Program. Ophthalmology. 2016;123(4):850-7.
160. Rajendram R, Fraser-Bell S, Kaines A, Michaelides M, Hamilton RD, Degli Esposti S et al. A 2-year prospective randomized controlled trial of intravitreal bevacizumab or laser therapy (BOLT) in the management of diabetic macular edema: 24-month data: report 3. Archives of ophthalmology. 2012;130(8):972-9.
161. Schmidt-Erfurth U, Lang GE, Holz FG, Schlingemann RO, Lanzetta P, Massin P et al. Three-year outcomes of individualized ranibizumab treatment in patients with diabetic macular edema: the RESTORE extension study. Ophthalmology. 2014;121(5):1045-53.
162. Ziemssen F, Cruess A, Dunger-Baldauf C, Margaron P, Snow H, Strain WD. Ranibizumab in Diabetic Macular Oedema–A Benefit–risk Analysis of Ranibizumab 0.5 mg PRN Versus Laser Treatment. European endocrinology. 2017;13(2):91.
163. Karst SG, Lammer J, Mitsch C, Schober M, Mehta J, Scholda C et al. Detailed analysis of retinal morphology in patients with diabetic macular edema (DME) randomized to ranibizumab or triamcinolone treatment. Graefe's Archive for Clinical and Experimental Ophthalmology. 2018;256(1):49-58.
164. Wei Q, Chen R, Lou Q, Yu J. Intravitreal corticosteroid implant vs intravitreal ranibizumab for the treatment of macular edema: a meta-analysis of randomized controlled trials. Drug design, development and therapy. 2019;13:301.
165. Neto HO, Regatieri CV, Nobrega MJ, Muccioli C, Casella AM, Andrade RE et al. Multicenter, Randomized Clinical Trial to Assess the Effectiveness of Intravitreal Injections of Bevacizumab, Triamcinolone, or Their Combination in the Treatment of Diabetic Macular Edema. Ophthalmic Surgery, Lasers and Imaging Retina. 2017;48(9):734-40.
166. Elman MJ, Ayala A, Bressler NM, Browning D, Flaxel CJ, Glassman AR et al. Intravitreal ranibizumab for diabetic macular edema with prompt versus deferred laser treatment: 5-year randomized trial results. Ophthalmology. 2015;122(2):375-81.
167. Wordinger RJ, Clarka AF. Effects of glucocorticoids on the trabecular meshwork: towards a better understanding of glaucoma. Progress in retinal and eye research. 1999;18(5):629-67.
168. Kiddee W, Trope GE, Sheng L, Beltran-Agullo L, Smith M, Strungaru MH et al. Intraocular pressure monitoring post intravitreal steroids: a systematic review. Survey of ophthalmology. 2013;58(4):291-310.
169. Goñi FJ, Stalmans I, Denis P, Nordmann J-P, Taylor S, Diestelhorst M et al. Elevated intraocular pressure after intravitreal steroid injection in diabetic macular edema: monitoring and management. Ophthalmology and therapy. 2016;5(1):47-61.
170. Beer PM, Bakri SJ, Singh RJ, Liu W, Peters III GB, Miller M. Intraocular concentration and pharmacokinetics of triamcinolone acetonide after a single intravitreal injection. Ophthalmology. 2003;110(4):681-6.
171. Maturi RK, Pollack A, Uy HS, Varano M, Gomes A, Li X-Y et al. Intraocular pressure in patients with diabetic macular edema treated with dexamethasone intravitreal implant in the 3-year MEAD study. Retina. 2016;36(6):1143-52.
172. Campochiaro PA, Brown DM, Pearson A, Ciulla T, Boyer D, Holz FG et al. Long-term benefit of sustained-delivery fluocinolone acetonide vitreous inserts for diabetic macular edema. Ophthalmology. 2011;118(4):626-35. e2.
173. Bracha P, Moore NA, Ciulla TA, WuDunn D, Cantor LB. The acute and chronic effects of intravitreal anti-vascular endothelial growth factor injections on intraocular pressure: A review. Survey of ophthalmology. 2018;63(3):281-95.
174. Wen JC, Reina-Torres E, Sherwood JM, Challa P, Liu KC, Li G et al. Intravitreal anti-VEGF injections reduce aqueous outflow facility in patients with neovascular age-related macular degeneration. Investigative ophthalmology & visual science. 2017;58(3):1893-8.
175. Bressler SB, Almukhtar T, Bhorade A, Bressler NM, Glassman AR, Huang SS et al. Repeated intravitreous ranibizumab injections for diabetic macular edema and the risk of sustained elevation of intraocular pressure or the need for ocular hypotensive treatment. JAMA ophthalmology. 2015;133(5):589-97.
176. Kim SV, Fajnkuchen F, Sarda V, Qu-Knafo L, Bodaghi B, Giocanti-Aurégan A. Sustained intraocular pressure elevation in eyes treated with intravitreal injections of anti-vascular endothelial growth factor for diabetic macular edema in a real-life setting. Graefe's Archive for Clinical and Experimental Ophthalmology. 2017;255(11):2165-71.
177. Freund KB, Hoang QV, Saroj N, Thompson D. Intraocular pressure in patients with neovascular age-related macular degeneration receiving intravitreal aflibercept or ranibizumab. Ophthalmology. 2015;122(9):1802-10.
178. Zhou Y, Zhou M, Xia S, Jing Q, Gao L. Sustained elevation of intraocular pressure associated with intravitreal administration of anti-vascular endothelial growth factor: a systematic review and meta-analysis. Scientific reports. 2016;6:39301.
179. Elman MJ, Bressler NM, Qin H, Beck RW, Ferris III FL, Friedman SM et al. Expanded 2-year follow-up of ranibizumab plus prompt or deferred laser or triamcinolone plus prompt laser for diabetic macular edema. Ophthalmology. 2011;118(4):609-14.
180. Superstein R. Indications for cataract surgery. Current opinion in ophthalmology. 2001;12(1):58-62.
181. Peterson SR, Silva PA, Murtha TJ, Sun JK, editors. Cataract surgery in patients with diabetes: management strategies. Seminars in ophthalmology; 2018: Taylor & Francis.

182. Denniston AK, Chakravarthy U, Zhu H, Lee AY, Crabb DP, Tufail A et al. The UK Diabetic Retinopathy Electronic Medical Record (UK DR EMR) Users Group, Report 2: real-world data for the impact of cataract surgery on diabetic macular oedema. British Journal of Ophthalmology. 2017;101(12):1673-8.
183. VanderBeek BL, Bonaffini SG, Ma L. The association between intravitreal steroids and post-injection endophthalmitis rates. Ophthalmology. 2015;122(11):2311-5. e1.
184. Rayess N, Rahimy E, Storey P, Shah CP, Wolfe JD, Chen E et al. Postinjection endophthalmitis rates and characteristics following intravitreal bevacizumab, ranibizumab, and aflibercept. American journal of ophthalmology. 2016;165:88-93.
185. Bhavsar AR, Googe JM, Stockdale CR, Bressler NM, Brucker AJ, Elman MJ et al. Risk of endophthalmitis after intravitreal drug injection when topical antibiotics are not required: the diabetic retinopathy clinical research network laser-ranibizumab-triamcinolone clinical trials. Archives of Ophthalmology. 2009;127(12):1581-3.
186. Campochiaro PA, Nguyen QD, Hafiz G, Bloom S, Brown DM, Busquets M et al. Aqueous levels of fluocinolone acetonide after administration of fluocinolone acetonide inserts or fluocinolone acetonide implants. Ophthalmology. 2013;120(3):583-7.
187. Chang-Lin J-E, Attar M, Acheampong AA, Robinson MR, Whitcup SM, Kuppermann BD et al. Pharmacokinetics and pharmacodynamics of a sustained-release dexamethasone intravitreal implant. Investigative ophthalmology & visual science. 2011;52(1):80-6.
188. Edington M, Connolly J, Chong NV. Pharmacokinetics of intravitreal anti-VEGF drugs in vitrectomized versus non-vitrectomized eyes. Expert opinion on drug metabolism & toxicology. 2017;13(12):1217-24.
189. Stewart MW. Pharmacokinetics, pharmacodynamics and pre-clinical characteristics of ophthalmic drugs that bind VEGF. Expert review of clinical pharmacology. 2014;7(2):167-80.
190. Pochopien M, Beiderbeck A, McEwan P, Zur R, Toumi M, Aballéa S. Cost-effectiveness of fluocinolone acetonide implant (ILUVIEN®) in UK patients with chronic diabetic macular oedema considered insufficiently responsive to available therapies. BMC health services research. 2019;19(1):22.
191. Fraser-Bell S, Lim LL, Campain A, Mehta H, Aroney C, Bryant J et al. Bevacizumab or Dexamethasone Implants for DME: 2-year Results (The BEVORDEX Study). Ophthalmology. 2016;123(6):1399-401. doi:10.1016/j.ophtha.2015.12.012.
192. Ramu J, Yang Y, Menon G, Bailey C, Narendran N, Bunce C et al. A randomized clinical trial comparing fixed vs pro-re-nata dosing of Ozurdex in refractory diabetic macular oedema (OZDRY study). Eye. 2015;29(12):1603.
193. Deonandan R, Jones S. Anti-vascular endothelial growth factor drugs for the treatment of retinal conditions: a Review of the Safety. 2017.
194. Thulliez M, Angoulvant D, Le Lez ML, Jonville-Bera A-P, Pisella P-J, Gueyffier F et al. Cardiovascular events and bleeding risk associated with intravitreal antivascular endothelial growth factor monoclonal antibodies: systematic review and meta-analysis. JAMA ophthalmology. 2014;132(11):1317-26.
195. Avery RL, Gordon GM. Systemic safety of prolonged monthly anti–vascular endothelial growth factor therapy for diabetic macular edema: a systematic review and meta-analysis. JAMA ophthalmology. 2016;134(1):21-9.
196. Avery RL, Castellarin AA, Steinle NC, Dhoot DS, Pieramici DJ, See R et al. Systemic pharmacokinetics and pharmacodynamics of intravitreal aflibercept, bevacizumab, and ranibizumab. Retina (Philadelphia, Pa). 2017;37(10):1847.
197. Maloney MH, Schilz SR, Herrin J, Sangaralingham LR, Shah ND, Barkmeier AJ. Risk of Systemic Adverse Events Associated with Intravitreal Anti–VEGF Therapy for Diabetic Macular Edema in Routine Clinical Practice. Ophthalmology. 2018.
198. Grover DA, Li T, Chong CC. Intravitreal steroids for macular edema in diabetes. Cochrane Database of Systematic Reviews. 2008(1).
199. Schatz H, Madeira D, McDonald HR, Johnson RN. Progressive enlargement of laser scars following grid laser photocoagulation for diffuse diabetic macular edema. Archives of ophthalmology. 1991;109(11):1549-51.
200. Pearce E, Sivaprasad S, Chong NV. Factors affecting reading speed in patients with diabetic macular edema treated with laser photocoagulation. PLoS One. 2014;9(9):e105696.
201. Comyn O, Sivaprasad S, Peto T, Neveu MM, Holder GE, Xing W et al. A randomized trial to assess functional and structural effects of ranibizumab versus laser in diabetic macular edema (the LUCIDATE study). American journal of ophthalmology. 2014;157(5):960-70. e2.
202. Heier JS, Korobelnik JF, Brown DM, Schmidt-Erfurth U, Do DV, Midena E et al. Intravitreal Aflibercept for Diabetic Macular Edema: 148-Week Results from the VISTA and VIVID Studies. Ophthalmology. 2016;123(11):2376-85. doi:10.1016/j.ophtha.2016.07.032.
203. Sivertsen MS, Jørstad ØK, Grevys A, Foss S, Moe MC, Andersen JT. Pharmaceutical compounding of aflibercept in prefilled syringes does not affect structural integrity, stability or VEGF and Fc binding properties. Scientific reports. 2018;8(1):2101.
204. de Lima Farah J, Sano R, Maugéri IML, Teixeira D, Ishimura ME, Martins G et al. Evaluation of aflibercept and ziv-aflibercept binding affinity to vascular endothelial growth factor, stability and sterility after compounding. International journal of retina and vitreous. 2018;4(1):39.
205. Subhi Y, Kjer B, Munch IC. Prefilled syringes for intravitreal injection reduce preparation time. Danish medical journal. 2016;63(4).
206. Mansour AM, Ashraf M, Charbaji A, Younis MH, Souka AA, Dogra A et al. Two-year outcomes of intravitreal ziv-aflibercept. British Journal of Ophthalmology. 2018;102(10):1387-90.
207. Network DRCR. A phase II randomized clinical trial of intravitreal bevacizumab for diabetic macular edema. Ophthalmology. 2007;114(10):1860-7. e7.
208. Fortin P, Mintzes B, Innes M. A systematic review of intravitreal bevacizumab for the treatment of diabetic macular edema. CADTH technology overviews. 2013;3(1).
209. Bressler SB, Liu D, Glassman AR, Blodi BA, Castellarin AA, Jampol LM et al. Change in Diabetic Retinopathy Through 2 Years: Secondary Analysis of a Randomized Clinical Trial Comparing Aflibercept, Bevacizumab, and Ranibizumab. JAMA Ophthalmol. 2017;135(6):558-68. doi:10.1001/jamaophthalmol.2017.0821.
210. Holekamp NM, Campbell J, Almony A, Ingraham H, Marks S, Chandwani H et al. Vision Outcomes Following Anti–Vascular Endothelial Growth Factor Treatment of Diabetic Macular Edema in Clinical Practice. American journal of ophthalmology. 2018;191:83-91.
211. Ziemssen F, Wachtlin J, Kuehlewein L, Gamulescu M-A, Bertelmann T, Feucht N et al. Intravitreal Ranibizumab Therapy for Diabetic Macular Edema in Routine Practice: Two-Year Real-Life Data from a Non-interventional, Multicenter Study in Germany. Diabetes Therapy. 2018;9(6):2271-89.
212. Wilke RG, Finger RP, Sachs HG. Real-life data on the treatment of diabetic macular oedema in Germany. Klinische Monatsblatter fur Augenheilkunde. 2017;234(12):1502-7.
213. Stefanickova J, Cunha-Vaz J, Ulbig M, Pearce I, Fernández-Vega Sanz A, Theodossiadis P et al. A noninterventional study to monitor patients with diabetic macular oedema starting treatment with ranibizumab (POLARIS). Acta ophthalmologica. 2018;96(8):e942-e9.

214. Ferris FL, 3rd, Maguire MG, Glassman AR, Ying GS, Martin DF. Evaluating Effects of Switching Anti-Vascular Endothelial Growth Factor Drugs for Age-Related Macular Degeneration and Diabetic Macular Edema. JAMA Ophthalmol. 2017;135(2):145-9. doi:10.1001/jamaophthalmol.2016.4820.
215. Banaee T, Ashraf M, Conti FF, Singh RP. Switching Anti-VEGF Drugs in the Treatment of Diabetic Macular Edema. Ophthalmic Surg Lasers Imaging Retina. 2017;48(9):748-54. doi:10.3928/23258160-20170829-10.
216. Ehlers JP, Wang K, Singh RP, Babiuch AS, Schachat AP, Yuan A et al. A prospective randomized comparative dosing trial of ranibizumab in bevacizumab-resistant diabetic macular edema: the REACT study. Ophthalmology retina. 2018;2(3):217-24.
217. Shah CP, Heier JS. Aflibercept for Diabetic Macular Edema in Eyes Previously Treated With Ranibizumab and/or Bevacizumab May Further Improve Macular Thickness. Ophthalmic Surg Lasers Imaging Retina. 2016;47(9):836-9. doi:10.3928/23258160-20160901-06.
218. Bressler SB, Odia I, Maguire MG, Dhoot DS, Glassman AR, Jampol LM et al. Factors Associated With Visual Acuity and Central Subfield Thickness Changes When Treating Diabetic Macular Edema With Anti–Vascular Endothelial Growth Factor Therapy: An Exploratory Analysis of the Protocol T Randomized Clinical Trial. JAMA ophthalmology. 2019.
219. Busch C, Zur D, Fraser-Bell S, Lains I, Santos AR, Lupidi M et al. Shall we stay, or shall we switch? Continued anti-VEGF therapy versus early switch to dexamethasone implant in refractory diabetic macular edema. Acta Diabetol. 2018;55(8):789-96. doi:10.1007/s00592-018-1151-x.
220. Hua W, Cao S, Cui J, Maberley D, Matsubara J. Analysis of reasons for noncompliance with laser treatment in patients of diabetic retinopathy. Canadian Journal of Ophthalmology/Journal canadien d'ophtalmologie. 2013;48(2):88-92.
221. Gale R, Scanlon PH, Evans M, Ghanchi F, Yang Y, Silvestri G et al. Action on diabetic macular oedema: achieving optimal patient management in treating visual impairment due to diabetic eye disease. Eye. 2017;31(S1):S1.
222. Duan F, Liu Y, Chen X, Congdon N, Zhang J, Chen Q et al. Influencing factors on compliance of timely visits among patients with proliferative diabetic retinopathy in southern China: a qualitative study. BMJ open. 2017;7(3):e013578.
223. Degner LF, Kristjanson LJ, Bowman D, Sloan JA, Carriere K, O'neil J et al. Information needs and decisional preferences in women with breast cancer. Jama. 1997;277(18):1485-92.
224. He Y, Ren X-j, Hu B-j, Lam W-C, Li X-r. A meta-analysis of the effect of a dexamethasone intravitreal implant versus intravitreal anti-vascular endothelial growth factor treatment for diabetic macular edema. BMC ophthalmology. 2018;18(1):121.
225. Wong TY, Sun J, Kawasaki R, Ruamviboonsuk P, Gupta N, Lansingh VC et al. Guidelines on Diabetic Eye Care: The International Council of Ophthalmology Recommendations for Screening, Follow-up, Referral, and Treatment Based on Resource Settings. Ophthalmology. 2018. doi:10.1016/j.ophtha.2018.04.007.
226. Moulin TA, Boakye EA, Wirth LS, Chen J, Burroughs TE, Vollman DE. Yearly Treatment Patterns for Patients with Recently Diagnosed Diabetic Macular Edema. Ophthalmology Retina. 2019;3(4):362-70.
227. Jandorf S, Krogh Nielsen M, Sorensen K, Sorensen TL. Low health literacy levels in patients with chronic retinal disease. BMC Ophthalmol. 2019;19(1):174. doi:10.1186/s12886-019-1191-1.
228. Juthani VV, Clearfield E, Chuck RS. Non-steroidal anti-inflammatory drugs versus corticosteroids for controlling inflammation after uncomplicated cataract surgery. Cochrane Database Syst Rev. 2017;7:CD010516. doi:10.1002/14651858.CD010516.pub2.
229. Wielders LHP, Schouten J, Nuijts R. Prevention of macular edema after cataract surgery. Curr Opin Ophthalmol. 2018;29(1):48-53. doi:10.1097/ICU.0000000000000436.
230. Wielders LH, Lambermont VA, Schouten JS, van den Biggelaar FJ, Worthy G, Simons RW et al. Prevention of Cystoid Macular Edema After Cataract Surgery in Nondiabetic and Diabetic Patients: A Systematic Review and Meta-Analysis. Am J Ophthalmol. 2015;160(5):968-81 e33. doi:10.1016/j.ajo.2015.07.032.
231. Wielders LHP, Schouten J, Winkens B, van den Biggelaar F, Veldhuizen CA, Murta JCN et al. Randomized controlled European multicenter trial on the prevention of cystoid macular edema after cataract surgery in diabetics: ESCRS PREMED Study Report 2. J Cataract Refract Surg. 2018;44(7):836-47. doi:10.1016/j.jcrs.2018.05.015.
232. Gillies MC, Lim LL, Campain A, Quin GJ, Salem W, Li J et al. A randomized clinical trial of intravitreal bevacizumab versus intravitreal dexamethasone for diabetic macular edema: the BEVORDEX study. Ophthalmology. 2014;121(12):2473-81.
233. Limited AS. Fachinformation Iluvien. BPhArm Zul.-Nr. 82809.00.00: Rote Liste Service GmbH; 2015.
234. Ireland AP. Fachinformation Ozurdex. EU Zulassungsnummer EU/1/10/638/001: Rote Liste Service GmbH; 2016.
235. Shah SU, Harless A, Bleau L, Maturi RK. Prospective randomized subject-masked study of intravitreal bevacizumab monotherapy versus dexamethasone implant monotherapy in the treatment of persistent diabetic macular edema. Retina. 2016;36(10):1986-96.
236. Chan CK, Mohamed S, Shanmugam MP, Tsang C-W, Lai TY, Lam DS. Decreasing efficacy of repeated intravitreal triamcinolone injections in diabetic macular oedema. British journal of ophthalmology. 2006;90(9):1137-41.
237. Group EToDRSR. Focal photocoagulation treatment of diabetic macular edema. Relationship of treatment effect to fluorescein angiographic and other retinal charactereistics at baseline. ETDRS report number 19. Ophthalmology. 1995;113:1144-55.
238. Network DRCR. The course of response to focal/grid photocoagulation for diabetic macular edema. Retina (Philadelphia, Pa). 2009;29(10):1436.
239. Palanker DV, Blumenkranz MS, Marmor MF. Fifty years of ophthalmic laser therapy. Archives of ophthalmology. 2011;129(12):1613-9.
240. Kang H, Su L, Zhang H, Li X, Zhang L, Tian F. Early histological alteration of the retina following photocoagulation treatment in diabetic retinopathy as measured by spectral domain optical coherence tomography. Graefe's Archive for Clinical and Experimental Ophthalmology. 2010;248(12):1705-11.
241. Aiello LP, Edwards AR, Beck RW, Bressler NM, Davis MD, Ferris F et al. Factors associated with improvement and worsening of visual acuity 2 years after focal/grid photocoagulation for diabetic macular edema. Ophthalmology. 2010;117(5):946-53.
242. Group ETDRSR. Techniques for scatter and local photocoagulation treatment of diabetic retinopathy: Early Treatment Diabetic Retinopathy Study Report no. 3. International Ophthalmology Clinics. 1987;27(4):254-64.
243. Wu Y, Ai P, Ai Z, Xu G. Subthreshold diode micropulse laser versus conventional laser photocoagulation monotherapy or combined with anti-VEGF therapy for diabetic macular edema: a Bayesian network meta-analysis. Biomedicine & Pharmacotherapy. 2018;97:293-9.
244. Lavinsky D, Sramek C, Wang J, Huie P, Dalal R, Mandel Y et al. Subvisible retinal laser therapy: titration algorithm and tissue response. Retina. 2014;34(1):87-97.
245. Crosson JN, Mason L, Mason JO. The role of focal laser in the anti–vascular endothelial growth factor era. Ophthalmology and eye diseases. 2017;9:1179172117738240.

246. Greenstein VC, Chen H, Hood DC, Holopigian K, Seiple W, Carr RE. Retinal function in diabetic macular edema after focal laser photocoagulation. Investigative ophthalmology & visual science. 2000;41(11):3655-64.
247. Talwar D, Sharma N, Pai A, Azad RV, Kohli A, Virdi PS. Contrast sensitivity following focal laser photocoagulation in clinically significant macular oedema due to diabetic retinopathy. Clinical & experimental ophthalmology. 2001;29(1):17-21.
248. Goudinho S, Jerry L, Jacob JM. Changes in visual acuity and contrast sensitivity following macular photocoagulation for clinically significant macular edema: Four month outcomes. Indian Journal of Clinical and Experimental Ophthalmology. 2018;4(1):46-9.
249. K Luttrull J, Dorin G. Subthreshold diode micropulse laser photocoagulation (SDM) as invisible retinal phototherapy for diabetic macular edema: a review. Current Diabetes Reviews. 2012;8(4):274-84.
250. Hamada M, Ohkoshi K, Inagaki K, Ebihara N, Murakami A. Subthreshold Photocoagulation Using Endpoint Management in the PASCAL® System for Diffuse Diabetic Macular Edema. Journal of ophthalmology. 2018;2018.
251. Majcher C, Gurwood AS. A review of micropulse laser photocoagulation. Review of Optometry. 2011;148(11):SS10-SS.
252. Roider J, Liew SHM, Klatt C, Elsner H, Poerksen E, Hillenkamp J et al. Selective retina therapy (SRT) for clinically significant diabetic macular edema. Graefe's Archive for Clinical and Experimental Ophthalmology. 2010;248(9):1263-72.
253. Vujosevic S, Martini F, Longhin E, Convento E, Cavarzeran F, Midena E. SUBTHRESHOLD MICROPULSE YELLOW LASER VERSUS SUBTHRESHOLD MICROPULSE INFRARED LASER IN CENTER-INVOLVING DIABETIC MACULAR EDEMA: Morphologic and Functional Safety. Retina. 2015;35(8):1594-603. doi:10.1097/IAE.0000000000000521.
254. Chen G, Tzekov R, Li W, Jiang F, Mao S, Tong Y. Subthreshold micropulse diode laser versus conventional laser photocoagulation for diabetic macular edema: a meta-analysis of randomized controlled trials. Retina. 2016;36(11):2059-65.
255. Lavinsky D, Cardillo JA, Melo LA, Dare A, Farah ME, Belfort R. Randomized clinical trial evaluating mETDRS versus normal or high-density micropulse photocoagulation for diabetic macular edema. Investigative ophthalmology & visual science. 2011;52(7):4314-23.
256. Herold TR, Langer J, Vounotrypidis E, Kernt M, Liegl R, Priglinger SG. 3-year-data of combined navigated laser photocoagulation (Navilas) and intravitreal ranibizumab compared to ranibizumab monotherapy in DME patients. PLoS One. 2018;13(8):e0202483. doi:10.1371/journal.pone.0202483.
257. Neubauer AS, Langer J, Liegl R, Haritoglou C, Wolf A, Kozak I et al. Navigated macular laser decreases retreatment rate for diabetic macular edema: a comparison with conventional macular laser. Clinical ophthalmology (Auckland, NZ). 2013;7:121.
258. Kernt M, Cheuteu RE, Cserhati S, Seidensticker F, Liegl RG, Lang J et al. Pain and accuracy of focal laser treatment for diabetic macular edema using a retinal navigated laser (Navilas®). Clinical Ophthalmology (Auckland, NZ). 2012;6:289.
259. Or C, Das R, Despotovic I, Alibhai AY, Moult E, Waheed N et al. COmbined multimodal analysis of Peripheral Retinal and mAcular circulation in Diabetic Retinopathy (COPRA Study). Ophthalmology Retina. 2019.
260. Wykoff CC, Nittala MG, Zhou B, Fan W, Velaga SB, Lampen SI et al. Intravitreal Aflibercept for Retinal Non-Perfusion in Proliferative Diabetic Retinopathy: Outcomes from the RECOVERY Randomized Trial. Ophthalmology Retina. 2019.
261. Couturier A, Rey PA, Erginay A, Lavia C, Bonnin S, Dupas B et al. Widefield OCT-Angiography and Fluorescein Angiography Assessments of Nonperfusion in Diabetic Retinopathy and Edema Treated with Anti-Vascular Endothelial Growth Factor. Ophthalmology. 2019. doi:10.1016/j.ophtha.2019.06.022.
262. Elman MJ, Aiello LP, Beck RW, Bressler NM, Bressler SB, Edwards AR et al. Randomized trial evaluating ranibizumab plus prompt or deferred laser or triamcinolone plus prompt laser for diabetic macular edema. Ophthalmology. 2010;117(6):1064-77. e35.
263. Prünte C, Fajnkuchen F, Mahmood S, Ricci F, Hatz K, Studnička J et al. Ranibizumab 0.5 mg treat-and-extend regimen for diabetic macular oedema: the RETAIN study. British Journal of Ophthalmology. 2016;100(6):787-95.
264. V. BdADe, org DOGgd, V. RGe. Quality assurance of optical coherence tomography for diagnostics of the fundus: Positional statement of the BVA, DOG and RG. Der Ophthalmologe. 2017;114:617-24.
265. Excellence NIfHaC. Aflibercept for treating diabetic macular oedema. 2018. https://www.nice.org.uk/guidance/ta346.
266. Excellence NIfHaC. Ranibizumab for treating diabetic macular oedema. 2015. http://www.nice.org.uk/guidance/ta274.
267. Lois N, Gardner E, Waugh N, Azuara-Blanco A, Mistry H, McAuley D et al. Diabetic macular oedema and diode subthreshold micropulse laser (DIAMONDS): study protocol for a randomised controlled trial. Trials. 2019;20(1):122.
268. Ziemssen F, Schlottman PG, Lim JI, Agostini H, Lang GE, Bandello F. Initiation of intravitreal aflibercept injection treatment in patients with diabetic macular edema: a review of VIVID-DME and VISTA-DME data. Int J Retina Vitreous. 2016;2:16. doi:10.1186/s40942-016-0041-z.
269. Busch C, Zur D, Fraser-Bell S, Laíns I, Santos AR, Lupidi M et al. Shall we stay, or shall we switch? Continued anti-VEGF therapy versus early switch to dexamethasone implant in refractory diabetic macular edema. Acta diabetologica. 2018;55(8):789-96.
270. Bressler NM, Odia I, Maguire M, Glassman AR, Jampol LM, MacCumber MW et al. Association Between Change in Visual Acuity and Change in Central Subfield Thickness During Treatment of Diabetic Macular Edema in Participants Randomized to Aflibercept, Bevacizumab, or Ranibizumab: A Post Hoc Analysis of the Protocol T Randomized Clinical Trial. JAMA Ophthalmol. 2019. doi:10.1001/jamaophthalmol.2019.1963.
271. Gonzalez VH, Campbell J, Holekamp NM, Kiss S, Loewenstein A, Augustin AJ et al. Early and long-term responses to anti–vascular endothelial growth factor therapy in diabetic macular edema: analysis of protocol I data. American journal of ophthalmology. 2016;172:72-9.
272. Dugel PU, Campbell JH, Kiss S, Loewenstein A, Shih V, Xu X et al. Association Between Early Anatomic Response To Anti–vascular Endothelial Growth Factor Therapy And Long-term Outcome In Diabetic Macular Edema: An Independent Analysis of Protocol i Study Data. Retina (Philadelphia, Pa). 2019;39(1):88.
273. Bressler NM, Beaulieu WT, Maguire MG, Glassman AR, Blinder KJ, Bressler SB et al. Early Response to Anti–Vascular Endothelial Growth Factor and Two-Year Outcomes Among Eyes With Diabetic Macular Edema in Protocol T. American journal of ophthalmology. 2018;195:93-100.
274. Sepah YJ, Sadiq MA, Boyer D, Callanan D, Gallemore R, Bennett M et al. Twenty-four–Month Outcomes of the Ranibizumab for Edema of the Macula in Diabetes–Protocol 3 with High Dose (READ-3) Study. Ophthalmology. 2016;123(12):2581-7.
275. Wykoff CC, Elman MJ, Regillo CD, Ding B, Lu N, Stoilov I. Predictors of diabetic macular edema treatment frequency with ranibizumab during the open-label extension of the RIDE and RISE trials. Ophthalmology. 2016;123(8):1716-21.
276. Pearce I, Banerjee S, Burton BJ, Chakravarthy U, Downey L, Gale RP et al. Ranibizumab 0.5 mg for diabetic macular edema with bimonthly monitoring after a phase of initial treatment: 18-month, multicenter, phase IIIB RELIGHT study. Ophthalmology. 2015;122(9):1811-9.

277. Schwarzer P, Ebneter A, Munk M, Wolf S, Zinkernagel MS. One-Year Results of Using a Treat-and-Extend Regimen without a Loading Phase with Anti-VEGF Agents in Patients with Treatment-Naive Diabetic Macular Edema. Ophthalmologica. 2019:1-6.
278. Waser K, Podkowinski D, Pretzl J, Mursch-Edlmayr A, Luft N, Ring M et al. Morphological retinal characteristics of patients with low vision due to diabetic macular edema. Der Ophthalmologe: Zeitschrift der Deutschen Ophthalmologischen Gesellschaft. 2018.
279. Ehlers JP, Uchida A, Hu M, Figueiredo N, Kaiser PK, Heier JS et al. Higher Order Assessment of OCT in Diabetic Macular Edema from the VISTA Study: Ellipsoid Zone Dynamics and the Retinal Fluid Index. Ophthalmol Retina. 2019.
280. Vié A-L, Kodjikian L, Agard E, Voirin N, El Chehab H, Denis P et al. Evaluation Of Obstructive Sleep Apnea Syndrome As A Risk Factor For Diabetic Macular Edema In Patients With Type Ii Diabetes. Retina. 2019;39(2):274-80.
281. Kramer CK, Rodrigues TC, Canani LH, Gross JL, Azevedo MJ. Diabetic retinopathy predicts all-cause mortality and cardiovascular events in both type 1 and 2 diabetes: meta-analysis of observational studies. Diabetes care. 2011;34(5):1238-44.
282. Pearce I, Simo R, Lovestam-Adrian M, Wong DT, Evans M. Association between diabetic eye disease and other complications of diabetes: Implications for care. A systematic review. Diabetes Obes Metab. 2019;21(3):467-78. doi:10.1111/dom.13550.
283. Kramer CK, Retnakaran R. Concordance of retinopathy and nephropathy over time in Type 1 diabetes: an analysis of data from the Diabetes Control and Complications Trial. Diabet Med. 2013;30(11):1333-41. doi:10.1111/dme.12296.
284. Girach A, Vignati L. Diabetic microvascular complications--can the presence of one predict the development of another? J Diabetes Complications. 2006;20(4):228-37. doi:10.1016/j.jdiacomp.2006.03.001.
285. Zhang J, Wang Y, Li L, Zhang R, Guo R, Li H et al. Diabetic retinopathy may predict the renal outcomes of patients with diabetic nephropathy. Ren Fail. 2018;40(1):243-51. doi:10.1080/0886022X.2018.1456453.
286. Lee WJ, Sobrin L, Kang MH, Seong M, Kim YJ, Yi JH et al. Ischemic diabetic retinopathy as a possible prognostic factor for chronic kidney disease progression. Eye (Lond). 2014;28(9):1119-25. doi:10.1038/eye.2014.130.
287. Park HC, Lee YK, Cho A, Han CH, Noh JW, Shin YJ et al. Diabetic retinopathy is a prognostic factor for progression of chronic kidney disease in the patients with type 2 diabetes mellitus. PLoS One. 2019;14(7):e0220506. doi:10.1371/journal.pone.0220506.
288. Motta AAL, Bonanomi M, Ferraz DA, Preti RC, Sophie R, Abalem MF et al. Short-term effects of intravitreal bevacizumab in contrast sensitivity of patients with diabetic macular edema and optimizing glycemic control. Diabetes Res Clin Pract. 2019;149:170-8. doi:10.1016/j.diabres.2019.02.002.
289. Wang YX, Wei WB, Xu L, Jonas JB. Physical activity and eye diseases. The Beijing Eye Study. Acta Ophthalmol. 2018. doi:10.1111/aos.13962.
290. Sayin N, Kara N, Pekel G. Ocular complications of diabetes mellitus. World J Diabetes. 2015;6(1):92-108. doi:10.4239/wjd.v6.i1.92.
291. Sun JK, Glassman AR, Beaulieu WT, Stockdale CR, Bressler NM, Flaxel C et al. Rationale and Application of the Protocol S Anti-Vascular Endothelial Growth Factor Algorithm for Proliferative Diabetic Retinopathy. Ophthalmology. 2019;126(1):87-95. doi:10.1016/j.ophtha.2018.08.001.
292. Preti RC, Ramirez LM, Monteiro ML, Carra MK, Pelayes DE, Takahashi WY. Contrast sensitivity evaluation in high risk proliferative diabetic retinopathy treated with panretinal photocoagulation associated or not with intravitreal bevacizumab injections: a randomised clinical trial. Br J Ophthalmol. 2013;97(7):885-9. doi:10.1136/bjophthalmol-2012-302675.

Anhang Ergebnisse der Interessenkonflikterklärungen
Stellungnahme: Therapie des diabetischen Makulaödems

Im Folgenden sind die Interessenerklärungen als tabellarische Zusammenfassung dargestellt sowie die Ergebnisse der Interessenkonfliktbewertung und Maßnahmen, die nach Diskussion der Sachverhalte von der der Gruppe beschlossen und im Rahmen der Konsensuskonferenz umgesetzt wurden.

	Berater-bzw. Gutachter-tätigkeit	Mitarbeit in einem Wissenschaftlichen Beirat (advisory board)	Bezahlte Vortrags-/oder Schulungs-tätigkeit	Bezahlte Autoren-/oder Coautoren-schaft	Forschungs-vorhaben/ Durchführung klinischer Studien	Eigentümer-interessen (Patent, Urheberrecht, Aktienbesitz)	Indirekte Interessen	Von COI betroffene Themen der Leitlinie[1], Einstufung bzgl. der Relevanz, Konsequenz
Prof. Dr. Hansjürgen Agostini	Novartis, Roche, Allergan	Novartis, Roche, Allergan	Novartis, Roche	Novartis, Allergan,	Novartis, Roche, Allergan	Nein	Mitglied: Retinologische Gesellschaft, BVA, BDOC, DOG	moderat
Prof. Bernd Bertram	Versorgungsverwaltungen in NRW, Gutachterkommission der ÄK Nordrhein	Nein	Nein	Nein	Nein	Nein	Ärztekammer Nordrhein: Mitglied des Vorstandes, Mitglied in den Ausschüssen Berufsordnung, ärztliche Gebührenordnung, Kooperation der Gesundheitsberufe und der Versorgungssektoren, Delegierter beim Dt. Ärztetag, KV Nordrhein: Mitglied der Vertreterversammlung, Stellvertretendes Mitglied des Beratenden Fachausschusses Fachärzte der KBV, 1. Vorsitzender des Berufsverbands der Augenärzte Deutschland e. V., Mitglied des Gesamtpräsidium der Deutschen Ophthalmologischen Gesellschaft, Sprecher der Leitlinienkommission von DOG und BVA, Sprecher Kommission Ophthalmologische Rehabilitation von DOG und BVA, Sprecher der Makulakommission von DOG und BVA, Sprecher der Kommission für Weiter- und Fortbildung von DOG und BVA, Sachverständiger in AG des Gemeinsamen Bundesausschusses:	Keine

	Berater-bzw. Gutachter-tätigkeit	Mitarbeit in einem Wissenschaftlichen Beirat (advisory board)	Bezahlte Vortrags-/oder Schulungs-tätigkeit	Bezahlte Autoren-/oder Coautoren-schaft	Forschungs-vorhaben/ Durchführung klinischer Studien	Eigentümer-interessen (Patent, Urheberrecht, Aktienbesitz)	Indirekte Interessen	Von COI betroffene Themen der Leitlinie[1], Einstufung bzgl. der Relevanz, Konsequenz
							Sehhilfen, OCT, Hornhautvernetzung	
Prof. Dr. med. Focke Ziemssen	QMBW	Alimera, Allergan, Boerhinger-Ingelheim, Novartis, Novo Noridsk, MSD, Optos	Allergan, Gernzyme, Bayer, Novartis	Nein	Allergan, Biogen, Novartis, Samsung	Nein	Mitglied: Retinologische Gesellschaft, BVA, DOG, RWA, ADA; EASD	moderat
Prof. Dr. Gabriele Lang	Novartis	Novartis	Zeiss	ACTA, Boehringer Ingelheim	Novartis, RKU, ISARNA	Nein	Nein	moderat
PD Dr. Klaus Dieter Lemmen	Nein	Pharmallergan	Novartis, Bayer	Nein	Nein	Nein	Mitglied: DOG, Retinologische Gesellschaft, Deutsche Diabetes-Gesellschaft, BVA	gering
Dr. med. Georg Spital	Nein	Novartis	Zeiss, Novartis, Bayer Vital	Nein	Nein	Nein	Mitglied: DOG, RWA, RG, DDG, AdS	moderat