

Stellungnahme

**des Berufsverbandes der Augenärzte Deutschlands,
der Deutschen Ophthalmologischen Gesellschaft und
der Retinologischen Gesellschaft**

Chorioretinopathia centralis serosa (CCS)

Stand Januar 2018

1. Kernaussagen	Empfehlungsgrad
Definition <ul style="list-style-type: none">Die Chorioretinopathia centralis serosa (CCS) ist eine ein- oder beidseitig auftretende Erkrankung der Makula, die mit einer Ansammlung von subretinaler Flüssigkeit einhergeht.	
Inzidenz <ul style="list-style-type: none">Die Häufigkeit der CCS ist nicht genau bekannt, und wird mit einer Inzidenz von 1:10.000 überwiegend für Männer im Alter von 30 bis 50 Lebensjahren angegeben.	
Pathogenese <ul style="list-style-type: none">Die Pathogenese der CCS ist multifaktoriell und beruht auf einer komplexen Interaktion von Umwelt- und genetischen Risikofaktoren, wobei eine Hyperpermeabilität der Aderhautgefäße mit konsekutiver Veränderung des RPE als zentraler pathogenetischer Faktor angenommen wird.	
Einteilung <ul style="list-style-type: none">Zur Einteilung der CCS wird der zeitliche Verlauf (akut/chronisch) und der morphologische Befund herangezogen. Beide Formen zeichnen sich im behandlungsfähigen Stadium durch eine neurosensorische Abhebung aus.Akute CCS: Die akute CCS zeigt subretinale Flüssigkeit und eine oder mehrere umschriebene Pigmentepithelabhebungen, die in der Fluoreszenzangiographie als „Quellpunkte“ imponieren können. Sie kann rezidivieren und kann in einen chronischen Verlauf übergehen.Chronische CCS: Die chronische CCS zeigt flächige RPE-Veränderungen unterschiedlichen Ausmaßes mit assoziierter Photorezeptordegeneration mit oder ohne subretinale Flüssigkeit. Sie ist möglicherweise eine ätiologisch heterogene Krankheitsgruppe mit ähnlichem klinischem Erscheinungsbild.Selten tritt als Komplikation eine chorioidale Neovaskularisation auf.	

2. Klinik	Empfehlungsgrad
<p>Klinische Symptome</p> <ul style="list-style-type: none"> • Symptome der akuten CCS sind eine häufig geringe Visusverschlechterung, eine reduzierte Kontrastsensitivität („graue Scheibe“), Verschwommensehen, Metamorphopsie, Mikropsie, Dyschromatopsie und relative Skotome. • Symptome einer chronischen CCS sind eine langsame Visusminderung oft nach rezidivierenden akuten Episoden, Störungen in der Kontrastsensitivität, im Farbsehen und im Gesichtsfeld. 	
<p>Anamnese</p> <ul style="list-style-type: none"> • Bei Erstdiagnose soll eine gezielte Medikamenten- und Krankheitsanamnese erhoben werden, um bei Bedarf die Medikation umzustellen und Risikofaktoren in Zusammenarbeit mit dem Allgemeinarzt zu behandeln. Insbesondere soll, falls möglich, eine Steroidtherapie beendet werden. 	<p>↑↑↑</p>
<p>Diagnose</p> <ul style="list-style-type: none"> • Zur Diagnosestellung und zur Verlaufskontrolle der akuten CCS soll der bestkorrigierte Visus bestimmt und eine funduskopische und eine OCT-Untersuchung durchgeführt werden. Zudem kann bei unklarer Differentialdiagnose oder zur Lokalisation und Dokumentation von Quellpunkten eine Fluoreszein-Angiographie eingesetzt werden. Diese soll vor gezielter Lasertherapie oder PDT sowie bei Verdacht auf eine chorioidale Neovaskularisation erfolgen. Eine ICG-Angiographie kann ebenfalls sinnvoll sein. 	<p>↑↑↑</p>
<p>Spontanverlauf</p> <ul style="list-style-type: none"> • Die Spontanremission der subretinalen Flüssigkeit liegt laut Literatur bei 68% innerhalb von 4 Monaten und 84% innerhalb von 6 Monaten nach Erstdiagnose (Daruich et al, Retina 2017). In ca. 50 % der Fälle rezidiert die Ansammlung subretinaler Flüssigkeit im weiteren Verlauf. 	

3. Therapie	Empfehlungsgrad
<p>Therapie</p> <ul style="list-style-type: none"> • Aufgrund der guten Spontanremission der CCS sollte innerhalb der ersten vier Monate nur ein Beobachten ohne Therapie erfolgen, es sei denn, es liegt eine chorioidale Neovaskularisation vor. 	<p>↑↑</p>
<p>Therapie</p> <ul style="list-style-type: none"> • Persistiert die subretinale Flüssigkeit länger als 4 Monate und fehlt eine eindeutige Rückbildungstendenz, können als Therapieoptionen bei akuter oder chronischer CCS folgende Therapien eingesetzt werden: <ul style="list-style-type: none"> • Medikamentöse Therapieansätze: <ul style="list-style-type: none"> • Aufgrund von positiven Hinweisen in neueren Studien zu Mineralokortikoid-Antagonisten kann der Einsatz dieser Substanzen erwogen werden, wobei Eplerenon aufgrund eines besseren Nebenwirkungsprofils bevorzugt werden soll. Bei dieser Therapie soll die Kontrolle des Kaliumspiegels veranlasst werden. • Da der Wirksamkeitsnachweis in randomisierten kontrollierten Studien mit ausreichender Patientenzahl fehlt, sollten Carboanhydrasehemmer und sollen nicht-steroidalen Antirheumatika und Antioxidantien nicht eingesetzt werden. • Lasertherapie: Extrafoveale Quellpunkte können mit einer Laserkoagulation therapiert werden. Zentrale Quellpunkte können mit einer unterschwelligeren Lasertherapie therapiert werden. • Photodynamische Therapie (PDT): Im Bereich von Leckagearealen kann die „half-dose“ oder „half-fluence“ PDT eingesetzt werden. 	<p>↔</p> <p>↓</p> <p>↔</p> <p>↔</p>
<p>Therapie</p> <ul style="list-style-type: none"> • Eine sekundäre chorioidale Neovaskularisation bei einer CCS soll mit einer intravitrealen Gabe eines VEGF-Inhibitors behandelt werden (s. Stellungnahme CNV außerhalb nAMD). • Ansonsten soll eine Anti-VEGF Therapie bei CCS nicht angewendet werden. 	<p>↑↑↑</p> <p>↑↑↑</p>

Einleitung

Die Chorioretinopathia centralis serosa (CCS) ist eine ein- oder beidseitig auftretende Erkrankung der Makula, die initial mit einer Verdickung der Aderhaut und einer Ansammlung von subretinaler Flüssigkeit einhergeht. In chronischen Verlaufsformen kommt es zu einer sekundären Degeneration des retinalen Pigmentepithels und der Photorezeptoren sowie selten zu der Entstehung von chorioidalen Neovaskularisationen.

Epidemiologie

Die CCS tritt am häufigsten im Alter von 30 bis 50 Jahren auf (Kitzmann et al., 2008; Spaide et al., 1996a) und ist nach der altersabhängigen Makuladegeneration, der diabetischen Retinopathie und den retinalen Gefäßverschlüssen die häufigste Ursache für eine irreversible Schädigung der Makula (Daruich et al., 2015). Die Datenlage zur Häufigkeit der CCS ist schlecht. In einer Studie wird die Inzidenz mit 1:10.000 pro Jahr angegeben und betraf überwiegend Männer und ca. 6-fach seltener Frauen (Kitzmann et al., 2008). Eine ethnische Prädisposition für die Entwicklung einer CCS wird in der Literatur kontrovers diskutiert. Eine höhere Inzidenz der CCS bei Kaukasiern, Hispanoamerikanern und Asiaten gegenüber Afro-Amerikanern wurde postuliert (Yannuzzi, 1986), jedoch in anderen Studien in Frage gestellt (Desai et al., 2003). Die CCS kann in bis zu 45% der Fällen bilateral auftreten (Bujarborua et al., 2005; Gäckle et al., 1998).

Risikofaktoren

Eindeutige Risikofaktoren für die Entwicklung einer CCS existieren nicht. Die hohe Anzahl an verschiedenen Untersuchungen mit zum Teil widersprüchlichen Ergebnissen spiegelt das bisher fehlende Verständnis über die Pathogenese der Erkrankung wieder. In einer Metaanalyse wurden von Liu und Kollegen mögliche Risikofaktoren für eine CCS ausgewertet (Liu et al., 2016). Risikofaktoren für die Entwicklung einer CCS sind demnach eine systemische oder lokale Kortikosteroid-Therapie (OR = 4,2 CI 2,0-9,1), Autoimmunerkrankungen (OR 3,4 CI 1,9-6,2), eine Helicobacter pylori Infektion (OR 3,1 CI 1,8-5,4), die Einnahme von Psychopharmaka (OR 2,6 CI 1,6-4,4), eine Typ-A Persönlichkeit (OR 2,5 CI 1,0-5,9), Schlafstörungen (OR = 1,9, CI 1,2 -1,8) sowie eine arterielle Hypertonie (Odds ratio 1.7, CI 1,2 -2,2). Des

weiteren werden psychologischer Stress, ein gastro-ösophagealer Reflux, Magenulzera, eine Schwangerschaft, ein systemischer Lupus erythematodes, ein multiples Myelom sowie die Einnahme von Antacida, Antihistaminika oder Alkohol mit der Entstehung einer CCS assoziiert. Dabei ist jedoch zu bedenken, dass psychosozialer Stress zu einer Reihe von psychosomatischen Erkrankungen führen kann, wie z.B. eine Schlafstörung, ein gastro-ösophagealer Reflux oder ein Magengeschwür, welche allesamt mit der CCS Entstehung assoziiert sind, und somit eher Epiphänomene als unabhängige Risikofaktoren darstellen. Ein Zusammenhang einer Herzkrankheit und der CCS wurde postuliert, jedoch in der Metaanalyse nicht bestätigt (Liu et al., 2016).

Genetische Analysen weisen darauf hin, dass Einzelnukleotid-Polymorphismen in den Genen des Complement Faktor H, des ARMS2 (de Jong et al., 2015) und des Cadherin 5 das Risiko für eine CCS Entstehung erhöht (Schubert et al., 2014). Die pathophysiologische Bedeutung dieser genetischen Veränderungen ist jedoch nicht geklärt.

Pathophysiologie

Die Pathogenese der CCS scheint multifaktoriell zu sein und beruht auf einer komplexen Interaktion von Umwelt- und genetischen Risikofaktoren, die zu einer Schwellung und Hyperpermeabilität der Aderhautgefäße mit konsekutiver Veränderung des retinalen Pigmentepithels (RPE) führen. Die zugrundeliegenden pathophysiologischen Veränderungen sind bis heute nicht geklärt.

Die aktuelle Studienlage weist auf eine besondere Rolle von Kortikosteroiden (Nicholson et al., 2017) und eine Überaktivierung des Mineralokortikoid-Rezeptors (MR) in der Aderhaut hin (Daruich et al., 2015). Diese Rezeptoren haben mit Cortisol und Aldosteron zwei natürliche Liganden, wobei ersterer im Blut deutlich höher konzentriert ist. Präklinische Studien zeigen, dass eine Überaktivierung der Mineralokortikoid-Rezeptoren durch Aldosteron oder Kortikosteroide zu einer Vasodilatation und erhöhten Permeabilität der Aderhautgefäße führt (Daruich et al., 2015). Insbesondere intravitreal appliziertes Aldosteron induziert im Tiermodell eine chorioidale Vasodilatation sowie eine vermehrte Bildung von Natrium- (ENaC- α), Kalium- (Kir4.1) und Wasser-Kanälen (Aquaporin 4), die eine serösen Pigmentepithel-

abhebung und eine Akkumulation von subretinaler Flüssigkeit begünstigen (Daruich et al., 2015). Alternative Erklärungsversuche postulieren ein dysfunktionales RPE und eine aberrante Ionen-Pumpleistung, die zu einem reversen chorio-retinalen Fluss und zur Akkumulation von subretinaler Flüssigkeit führen (Spitznas, 1986).

Einteilung und Klinik

Zur Einteilung der CCS wird der zeitliche Verlauf der Erkrankung (akut/chronisch) herangezogen. In der Literatur wird eine arbiträre Grenze von 4 bis 6 Monaten Krankheitsdauer vorgeschlagen, welche die akute von der chronischen Form abgrenzt (Daruich et al., 2015).

Die akute Form der CCS ist durch eine Ansammlung von subretinaler Flüssigkeit (SRF) und eine oder mehrere meist kleine, umschriebene seröse Pigmentepithelabhebungen charakterisiert, die häufig in Bereichen von chorioidaler Vasodilatation und Hyperpermeabilität lokalisiert sind (Shinojima et al., 2010). Symptome der akuten CCS sind eine geringe Visusverschlechterung, eine reduzierte Kontrastsensitivität („graue Scheibe“), Verschwommensehen, Metamorphopsie, Mikropsie, Dyschromatopsie und relative Skotome. Durch die neurosensorische Abhebung kann es zudem zu einer Hypermetropisierung kommen. Der Spontanverlauf der akuten CCS ist günstig und die subretinale Flüssigkeit wird in 68% der Fälle innerhalb von 4 Monaten und in 84 % der Fälle innerhalb von 6 Monaten nach Erstdiagnose resorbiert (Daruich et al., 2017). Trotz der Remission der subretinalen Flüssigkeit können die Patienten langfristig unter Metamorphopsie, reduzierter Kontrastsensitivität und Farbsehalterationen leiden (Wong et al., 2004). In ca. 50 % der Fälle rezidiert die subretinale Flüssigkeit im weiteren Verlauf. Als unabhängige Risikofaktoren für ein CCS Rezidiv werden eine subfoveale Aderhautschwellung, eine schwach-intensive Fluoreszein-Leckage in der Angiographie, hyperreflektive Foci in der SD-OCT sowie das Vorliegen von Schichtarbeit diskutiert (Lee et al., 2016; Matet et al., 2017).

Persistiert die subretinale Flüssigkeit über einen Zeitraum von mehr als 4 Monaten so spricht man von einer akuten CCS mit persistierender Flüssigkeit. Funduskopisch können kleine, gelbliche Präzipitate im Bereich der subretinalen Flüssigkeit beobachtet werden, die im SD-OCT als hyperreflektive Strukturen in der äußeren Körner-

schicht oder auf dem retinalen Pigmentepithel imponieren (Maruko et al., 2010). Die Symptome dieser Form gleichen denen der akuten CCS.

Die chronische atrophe Form der CCS wurde früher als „Diffuse retinale Pigmentepitheliopathie“ bezeichnet und ist durch eine flächige RPE-Destruktion mit assoziierter Photorezeptordegeneration mit oder ohne subretinale Flüssigkeit charakterisiert. Die Symptome bestehen in einer moderaten bis schwerwiegenden Sehmin- derung und reduzierter Licht-Sensitivität, die in ihrer Ausprägung abhängig von dem Ausmaß der Photorezeptordegeneration sind. In der Fundusautofluoreszenz ist diese Form durch eine Verringerung der Autofluoreszenz (Teke et al., 2014) und in der Fluoreszenzangiographie durch granuläre Hyperfluoreszenzareale mit nur geringer und langsam zunehmender Leckage charakterisiert (Yannuzzi et al., 1984). Zudem kann die chronisch atrophe CCS eine intraretinale Ödembildung in der SD-OCT auf- weisen, die als Folge einer RPE Degeneration angesehen wird (Iida et al., 2003). Ob die akute CCS mit persistierender subretinaler Flüssigkeit in eine chronisch atrophe CCS übergehen kann oder es sich um zwei unterschiedliche Krankheitsbilder han- delt, wird in der Literatur kontrovers diskutiert. Hinweise für ein Kontinuum zwischen den beiden Formen sind in Fallberichten und Fallserien beschrieben worden (Bujarborua, 2001; Katsimpris et al., 2007), jedoch nicht in großen prospektiven Stu- dien validiert.

Als „Komplikation“ einer CCS kann es - vermutlich als Folge der Veränderungen im Bereich RPE/Bruchsche Membran“ - zur Ausbildung einer chorioidalen Neovaskula- risation kommen. Klinische Zeichen sind subretinale Blutungen und gut abgrenzbare, flächige frühe Hyperfluoreszenzen mit Leckagen („klassische“ oder Typ 2 CNV) in der Fluoreszenzangiographie. Das Auftreten einer CNV ist bei jungen Patienten mit dem klinischen Bild einer CCS selten und muss bei diesen Patienten von einer idio- pathischen CNV unterschieden werden. Bei der chronischen Form der CCS scheinen sekundäre CNV häufiger aufzutreten und bevorzugt im Bereich von irregulären Pig- mentepithelabhebungen zu entstehen (Bonini Filho et al 2015, Bousquet et al 2017). Bei älteren Patienten ab dem 50. Lebensjahr ist zudem die Diagnose einer exsudati- ven AMD eine wichtige Differentialdiagnose.

Eine seltene Sonderform der chronischen CCS stellt die aggressive bullöse, seröse Netzhautablösung mit massiver Exsudation und subretinaler Fibrinablagerung dar,

die v.a. bei Asiaten oder als Exazerbation nach systemischer Kortikosteroid-Therapie beobachtet wird (Gass and Little, 1995).

Differentialdiagnosen

Differentialdiagnosen der CCS sind die altersabhängige Makuladegeneration (s.o.), die polypoidale chorioidale Vaskulopathie, die chorioidale Neovaskularisation anderer Genese, die Grubenpapille, das chorioidale Hämangiom, die Metastase, das Melanom, die Uveitis, die vitreo-makuläre Traktion, das Papillenödem, die Optikusneuritis sowie die "dome-shaped" Makulopathie, die mit einem posterioren Staphylom und hoher Myopie assoziiert ist.

Untersuchungsmethoden

Bei Erstdiagnose soll eine gezielte Medikamenten- und Krankenanamnese erhoben werden, um bei Bedarf die Medikation umzustellen und Risikofaktoren in Zusammenarbeit mit dem Allgemeinarzt zu behandeln. Insbesondere soll, falls möglich, eine Steroidtherapie vermieden werden. Zur Diagnosestellung und Verlaufskontrolle der akuten CCS wird der bestkorrigierte Visus erhoben und die makulären Veränderungen mittels Funduskopie und Spectral Domain Optical Coherence Tomography (SD-OCT) untersucht.

OCT

Die OCT zeigt dabei charakteristischerweise subretinale Flüssigkeit und ggf. fokale Pigmentepithelabhebungen sowie eine Zunahme der Aderhautdicke im Bereich der Makula (Daruich et al., 2015). Zudem weist sie eine Verlängerung der Photorezeptor-Außensegmente (Matsumoto et al., 2008) und hyperreflektive Punkte in der Netzhaut und subretinalen Raum auf, deren Anzahl mit der Erkrankungsdauer zunehmen und mit einer schlechten Sehschärfe korrelieren (Daruich et al., 2015). Ebenso sind Veränderungen in der ellipsoiden Zone, eine Verjüngung der Photorezeptorschicht sowie eine Auflockerung der retinalen Pigmentepithelschicht mittels OCT detektierbar und mit einem schlechten Visus assoziiert (Yalcinbayir et al., 2014). In chronischen CCS Fällen kann die OCT zudem intraretinale Flüssigkeit zeigen, v.a. in Fällen, bei denen die CCS länger als 5 Jahre persistiert (Iida et al., 2003; Piccolino et al., 2008)

Fluoreszein-Angiographie

Bei unklarer Differentialdiagnose oder zur Lokalisation und Dokumentation von Quellpunkten und chorioidaler Neovaskularisationen kann eine Fluoreszeinangiographie eingesetzt werden. Zur exakten Planung einer fokalen Quellpunktlaserung oder einer photodynamischen Therapie ist eine Fluoreszeinangiographie erforderlich.

Patienten mit akuter CCS weisen in der Frühphase fokale Hyperfluoreszenzareale auf, die in der Folge zirkulär expandieren (sogenanntes Tintenleck-Muster) oder sich in ca. 15 % vertikal und horizontal ausbreiten können, was als sog. Schornsteinphänomen bezeichnet wird (Bujarborua et al., 2010). In chronischen Verlaufsformen weist die Fluoreszein-Angiographie granuläre Hyperfluoreszenzareale mit nur geringer und langsam zunehmender Leckage auf (Yannuzzi et al., 1984). Zudem zeigt die Fluoreszein-Angiographie ein Pooling des Farbstoffs im Bereich der subretinalen Flüssigkeit sowie in chronischen Verläufen Fensterdefekte.

Indocyaningrün-Angiographie (ICG-A)

Ergänzend zu der Fluoreszein-Angiographie gibt die ICG-Angiographie zusätzliche Hinweise zur Lokalisation und Ausdehnung der krankhaften chorioidalen Gefäße und kann vor einer geplanten Quellpunkt-Laserung oder PDT durchgeführt werden. Die ICG-Angiographie zeigt initial hypofluoreszente Füllungsdefekte der Arterien und Choriocapillaris, die bis in die Spätphase zu finden sind (Kitaya et al., 2003). In der mittleren Phase stellen sich zudem dilatierte chorioidale Venen dar sowie landkartenähnliche Areale mit erhöhter Fluoreszenz und unscharfen Konturen und ggf. Schornsteinphänomen, die klassischerweise als chorioidale Hyperpermeabilität diskutiert werden und das Ziel der PDT darstellen (Spaide et al., 1996b). Bei der chronischen CCS findet sich ein frühes Staining mit später Hypofluoreszenz. Darüber hinaus kann die ICG Angiographie wichtige Hinweise zur Stellung der Diagnose einer CCS in unklaren Fällen liefern und zur Abgrenzung von einer untypischen exsudativen altersbedingten Makuladegeneration hilfreich sein. Typischerweise sieht man in der ICG Angiographie Hyperfluoreszenzen auch in extramakulären Arealen, die sich in der FLA nicht darstellen.

Fundusautofluoreszenz

Die Fundusautofluoreszenz wird vornehmlich durch Lipofuszin-Granula im retinalen Pigmentepithel hervorgerufen und gibt zusätzliche Informationen über strukturelle und metabolische Veränderungen des retinalen Pigmentepithels (Delori et al., 1995). Die akute CCS zeigt eine fokale Verminderung der Fundusautofluoreszenz im Bereich des Exsudationsareals, was auf einen fokalen RPE-Defekt und eine RPE-Abhebung im initialen Stadium hinweist (Ayata et al., 2009). Im Bereich der subretinalen Flüssigkeit zeigt die Fundusautofluoreszenz eine verminderte Autofluoreszenz, die sich mit Abnahme der subretinalen Flüssigkeit wieder normalisiert und als ein Abschattungsphänomen durch die Flüssigkeit und Verlängerung der Photorezeptor-Aussensegmente interpretiert wird (Iacono et al., 2015). Bei chronischen Verläufen zeigen sich fokale granuläre Areale mit erhöhter Autofluoreszenz, die durch eine Akkumulation von Fluorophoren in den Photorezeptor-Außensegmenten (Matsumoto et al., 2008) oder durch eine subretinale Anreicherung von phagozytischer Mikroglia erklärt sein könnten (Nicholson et al., 2013). Patienten mit chronisch atropher CCS sind durch längliche, der Schwerkraft-folgende Areale mit aufgehobener Fundusautofluoreszenz charakterisiert (sogenannte „gravitational tracks“), die besonders im Bereich des Sehnerven und der Makula ihren Ursprung nehmen und von einem feinen Saum mit erhöhter Fundusautofluoreszenz begleitet sind (Spaide and Klancnik, 2005). Der Stellenwert der Autofluoreszenz ist zur Zeit aber unklar.

OCT Angiographie

Die OCT Angiographie besitzt im klinischen Alltag noch keine eindeutige Relevanz für die Diagnostik der CCS, kann aber eventuell in der Zukunft weitere Details hinzufügen (Bousquet et al., 2017).

Therapie

Trotz Jahrzehnte-langer Forschung gibt es weiterhin keine mit einem hohen Evidenzgrad belegte Behandlungsform zur Therapie der CCS. Aufgrund der niedrigen Inzidenz der CCS, der heterogenen Verläufe und der relativ häufigen spontanen Abheilung fehlen großangelegte, multizentrische und randomisierte Doppelblindstudien, die einen Wirkungsnachweise der Therapien ausreichend be- oder widerlegen. Eine im Jahre 2015 veröffentlichte Cochrane Arbeit kam nach der Analyse von ins-

gesamt 25 randomisierten kontrollierten Studien zu dem Schluss, dass aufgrund von fehlenden randomisierten Studien mit hoher Fallanzahl keine der bisher verfügbaren Therapieoptionen eine ausreichende Evidenz aufweist (Salehi et al., 2015).

Beobachtung und Modifikation der Risikofaktoren

Aufgrund der guten Spontanremission der CCS sollte eine Therapie innerhalb der ersten vier Monate unterbleiben und der weitere Verlauf beobachtet werden, wenn keine chorioidale Neovaskularisation vorliegt. Bei der Remission der CCS kommt es meist zunächst zu einer langsamen Besserung des morphologischen Befundes, während die funktionelle Erholung verzögert ist (Chuang et al., 1987).

Eine Therapie mit systemisch- oder lokal-applizierten Kortikosteroiden soll - wenn möglich und nach Rücksprache mit dem Hausarzt - abgesetzt oder z.B. durch nicht-steroidale Immunmodulatoren ersetzt werden (Sharma et al., 2004).

Aufgrund der Assoziation zwischen erhöhten Cortisol-Blutwerten und dem Auftreten einer CCS, wird eine Stressvermeidung insbesondere bei Typ A Persönlichkeiten als Therapieoption diskutiert. Die Charakterisierung von Personen zu bestimmten Typen wie sie in den 80 er Jahren des 20 Jahrhunderts populär war, spielt aber heute in der Psychologie keine große Rolle mehr. Yanuzzi hatte diese Charakterisierung 1986 eingeführt (Yannuzzi, 1986) und hier auf einen Case Report von Lipowski and Kirikos und noch ältere Literatur von 1971 zurückgegriffen ((Lipowski and Kiriakos, 1971). Die bisher wenig überzeugenden psychologischen therapeutischen Ansätze lassen den Stellenwert einer Stresshypothese eher fraglich erscheinen. Es fehlen zudem klinische Studien mit hohem Evidenzgrad, welche die Stressvermeidung als Therapieoption validieren (Nicholson et al., 2013).

Die Behandlung einer konkomitanten Schlaf-Apnoe, einer Helicobacter pylori Infektion oder das Absetzen von 5-Phosphodiesterase Inhibitoren (z.B. Sildenafil) zur Therapie der CCS wird in der Literatur diskutiert, ohne aber eine ausreichende Evidenz für eine Behandlungsempfehlung erlangt zu haben (French and Margo, 2010; Jain et al., 2010; Rahbani-Nobar et al., 2011).

Interventionelle Therapieansätze

Persistiert die subretinale Flüssigkeit länger als 4 Monate ohne eindeutige Rückbildungstendenz, können folgende Therapiemöglichkeiten bei akuter oder chronischer CCS angeboten werden. Vor Therapiebeginn soll der Patient über die Studienlage, die möglichen Nebenwirkungen und über den Off-Label Gebrauch der genannten Behandlungsformen aufgeklärt werden.

Medikamentöse Therapieansätze

Anti-Glucocorticosteroid

Aufgrund der erhöhten Cortisol-Spiegel im Blut von Patienten mit CCS (Haimovici et al., 2003), wurden eine Reihe von Therapiestudien mit Medikamenten durchgeführt, die den Cortisol-Signalweg modulieren. Zu diesen Medikamenten gehören z.B. Ketoconazol (Meyerle et al., 2007), Mifepristone (Nielsen and Jampol, 2011), Finasterid (Ferooghian et al., 2011), Rifampin (Shulman et al., 2016) oder Anti-Adrenergika (Heinrich, 1974). Trotz der teilweise positiven gewerteten Effekte auf die Resorption der subretinalen Flüssigkeit und die Sehschärfe, ist die Therapie mit diesen Medikamenten aufgrund fehlender randomisierter kontrollierter Studien und geringer Evidenz aktuell nicht zu empfehlen.

Mineralokortikoidrezeptor Antagonisten

Die spontane oder durch Kortikosteroide-induzierte Überaktivierung des Mineralokortikoid-Rezeptors (MR) in chorioidalen Gefäßen wird als ein zentraler Faktor bei der Entstehung der CCS angenommen (siehe oben). MR Antagonisten, wie z.B. Spironolacton oder Eplerenon, binden an MR und verhindern somit eine Überaktivierung des MR. Spironolacton ist dabei wenig-selektiv und interagiert zusätzlich mit Progesteron-Rezeptoren; es kann somit zu hormonellen Nebenwirkungen, wie z.B. der Gynäkomastie, erektiler Dysfunktion und Menstruationsstörungen führen. Eplerenon besitzt im Vergleich zu Aldosteron eine ca. 10-20-fache geringere Affinität zu MR (de Gasparo et al., 1987), ist aber selektiver und weist weniger Nebenwirkungen auf. Eine Hyperkaliämie ist die häufigste Nebenwirkung, die infolge einer Behandlung mit Aldosteronantagonisten auftreten kann (Lainscak et al., 2015). Selbst unter den sorgfältig kontrollierten Bedingungen der EPHESUS- Studie trat bei 5,5%

der mit Eplerenon-behandelten gegenüber 3,8% der Placebo-behandelten Patienten eine gefährliche Hyperkaliämie (Werte von 6,0 mmol/l oder höher) auf (Pitt et al., 2008). In der Praxis dürften Hyperkaliämien noch häufiger vorkommen. In der EPHESUS-Studie wurden ferner unter Eplerenon etwas mehr gastro-intestinale Symptome (Durchfall, Brechreiz) als unter Placebo beobachtet (21,5% gegen 17,6% in der Placebogruppe, $p=0,06$) (O'Keefe et al., 2008). Dank der Selektivität von Eplerenon sind endokrine Nebenwirkungen (Gynäkomastie, erektile Dysfunktion, Menstruationsstörungen) selten.

Generell ist eine Therapie mit MR-Antagonisten „off label“. Die empfohlene perorale Dosierung von Spironolacton und Eplerenon beträgt 25 mg tgl. für eine Woche und bei normalen Kalium-Werten 50 mg täglich ab der Folgeweche. Patienten mit einer Überempfindlichkeit gegen den Wirkstoff, einem Serumkaliumwert $>5,0$ mmol/l, einer schwerer Nieren- oder Leberinsuffizienz sollen keine Behandlung mit Eplerenon erhalten. Zudem soll eine Kombination von Eplerenon mit einem Angiotensin-Converting-Enzym-Hemmer, einem Angiotensin-Rezeptor-Blockers, Lithium, Ciclosporin oder Tacrolimus vermieden werden. Bei gleichzeitiger Behandlung mit schwachen bis mäßigen CYP3A4-Hemmern, z. B. Amiodaron, Diltiazem und Verapamil, soll eine Dosis von 25 mg einmal täglich nicht überschritten werden.

Eine Reihe von kürzlich veröffentlichte randomisierten, Placebo-kontrollierten Studien untersuchten den Effekt von Spironolacton und Eplerenon auf die subretinale Flüssigkeit und die Sehschärfe bei CCS Patienten mit nicht innerhalb von 3-4 Monaten resorbierter subretinaler Flüssigkeit (Bousquet et al., 2015; Pichi et al., 2016; Rahimy et al., 2017; Schwartz et al., 2017). Bousquet und Kollegen berichten, dass eine einmonatige Spironolacton-Therapie zu einer Reduktion der subretinalen Flüssigkeit und der subfovealen chorioidalen Dicke führt ($p=0.04$), die Sehschärfe im Vergleich zur Placebo-Kontrollgruppe jedoch nicht verändert (Bousquet et al., 2015). Jedoch ist die Studie von Bousquet eine Cross Over Studie an nur 16 Patienten. Zudem wurde als positives Ergebnis eine Abnahme in einem 3 Monatszeitraum gewertet, aber nicht eine vollkommene Resorption der Leckage in der OCT. Ähnliche Anmerkungen sind zu den Ergebnissen von Pichi et al (2016) zu machen. Diese Autoren kamen in der bis dato größten randomisierten, Placebo-kontrollierten Studie (3 Gruppen mit je 20 Patienten) zu ähnlichen Ergebnisse und fanden, dass eine einmonatige

Spironolacton-Therapie zu einer signifikanten Verbesserung der Sehschärfe und einer Abnahme der subretinalen Flüssigkeit um 94 μm führt verglichen mit einer Zunahme der subretinalen Flüssigkeit um 24 μm in der Placebo-Kontrollgruppe. Eine wirkliche Kontrollgruppe über die gesamte Studiendauer existierte allerdings nicht, da die Placebogruppe nach 4 Wochen in den Behandlungsarm wechselte. Bei dem komplexen Aufbau dieser Studie mit zusätzlichen Crossover in den beiden anderen Armen ist es schwierig hier eine aussagekräftige Schlussfolgerung zu ziehen, die einer statistischen Evaluation standhält.

In einer weiteren randomisierten, Placebo-kontrollierten Studie beschrieben Rahimy und Kollegen einen Therapieeffekt von Eplerenon mit einer Reduktion der zentralen Netzhautdicke um 81 μm nach 2-monatiger Eplerenontherapie verglichen mit einer Zunahme der zentralen Netzhautdicke von 35 μm in der Placebo-behandelten Kontrollgruppe. 33% der Eplerenon-behandelten Augen (5/15) und 17% (1/6) der Placebo-behandelten Augen wiesen eine komplette Resorption der subretinalen Flüssigkeit nach zwei-monatiger Therapie auf. Zudem erlangten Eplerenon-behandelte Patienten eine leichte und statistisch signifikante Besserung der Sehschärfe 2 Monate nach Therapie, wohingegen Patienten in der Kontrollgruppe eine leichte Verschlechterung erfuhren (Rahimy et al., 2017). Auch Schwartz und Kollegen fanden in Ihrer RCT eine signifikante Reduktion der SRF in der Eplerenon-Gruppe 1, 3 und 5 Monate nach Therapiebeginn im Vergleich zum Ausgangsbefund. Auch die Placebogruppe wies einen Rückgang der SRF auf, der jedoch nicht statistisch signifikant war. 23% der Eplerenon-behandelten Augen (3/13) und 33% (2/6) der Placebo-behandelten Augen wiesen eine komplette Resorption der subretinalen Flüssigkeit nach drei Monaten Therapie auf. Im Vergleich zwischen der Placebo- und Eplerenon-Gruppe fand sich kein signifikanter Unterschied bzgl. der Reduktion der subretinalen Flüssigkeit, der Aderhautdicke und der Sehschärfe 5 Monate nach Therapie (Schwartz et al., 2017). Keine der genannten Studien berichtete von erheblichen Nebenwirkungen der Eplerenon-Therapie. Unter Spironolacton-Therapie entwickelte ein Patient eine Gynäkomastie (Pichi et al., 2016).

Die bisherigen Daten liefern zwar keine hoch-evidenten Nachweise, dass MR Antagonisten eine effektive und nebenwirkungsarme Therapieoption zur Behandlung der CCS mit nicht-resorbierender SRF darstellen, allerdings deuten sie bei ausbleibender

Spontanresorption eine positive Beeinflussung des Verlaufs an und können daher als Therapieversuch erwogen werden. Weitere Studien mit größeren Fallzahlen sind von Nöten, um diesen Effekt gerade bzgl. der Sehschärfenentwicklung und das über einen längeren Zeitraum von mindestens einem Jahr zu validieren.

Antioxidantien und Lutein

Eine kürzlich veröffentlichte randomisierte, Plazebo-kontrollierte Studie postuliert eine positive Wirkung von oral gegebenen Antioxidantien und Lutein auf die Resorption der subretinalen Flüssigkeit bei Patienten mit CCS. Weitere randomisierte, Plazebo-kontrollierte Studien werden von Nöten sein, um diesen für die asiatische Bevölkerung postulierten Effekt zu validieren, so dass eine Therapie aktuell nicht empfohlen werden kann (Shinojima et al., 2017).

Nicht-steroidale anti-inflammatorische Medikamente

Bzgl. des Therapienutzens von nicht-steroidalen Antirheumatika gibt es aktuell keine ausreichende Evidenz. Obwohl Therapiestudien mit Aspirin (Caccavale et al., 2010), Ketorolac (Chong et al., 2012) oder Nepafenac (Alkin et al., 2013) einen positiven Behandlungseffekt bei der CCS postulieren, ist ein eindeutiger Nutzen der Therapie nicht nachgewiesen.

Carboanhydrase Hemmer

Es wird vermutet, dass die orale Einnahme von Carboanhydrase Hemmern (z.B. Azetazolamid) die Resorptionsleistung des retinalen Pigmentepithels steigern und die retinale Adhäsion verbessern könnte (Wolfensberger et al., 2000). Zu dieser Therapie beschrieben Pikkell et al. in der einzigen prospektiven nicht-randomisierten Studie mit wenigen Patienten (15 behandelte und 7 unbehandelte CCS-Patienten) eine schnellere Resorption (3,3 vs 7,7 Wochen) bei gleichem Endvisus unter dieser Therapie (Pikkell et al., 2002). Für eine Therapie mit Carboanhydrase Hemmern besteht deswegen nur eine sehr geringe Evidenz.

Anti-VEGF Therapie

Obwohl die intraokulare Konzentration des „vascular endothelial growth factors“ (VEGF) bei Patienten mit CCS normal ist (Shin and Lim, 2011), wird die intravitreale Applikation von anti-VEGF Therapeutika als eine mögliche Therapieform zur Reduktion der chorioidalen Hyperpermeabilität bei der CCS diskutiert (Chung et al., 2013). Kleine randomisierte kontrollierte Studien zeigen jedoch, dass intravitreal-appliziertes Bevacizumab keinen Einfluss auf die CCS hat (Lim et al., 2010) bzw. eine intravitreale Injektion von Ranibizumab einer Half-fluence PDT unterlegen ist (Bae et al., 2011). Eine Metaanalyse von anti-VEGF Therapiestudien kam zu dem Schluss, dass weder die Sehschärfe noch die zentrale Netzhautdicke bei Patienten mit akuter oder chronischer CCS 6 Monate nach einer anti-VEGF Therapie positiv beeinflusst wurden (Chung et al., 2013). Patienten mit einer CCS ohne sekundäre CNV sollen daher nicht mit einer anti-VEGF Therapie behandelt werden. Diese soll nur bei dem Vorliegen einer CNV in Erwägung gezogen werden (siehe unten).

Sonstige medikamentöse Therapieformen

Neben den oben genannten Therapeutika, wurden weitere Therapiestudien mit Antibiotika (z.B. Amoxicillin), Protonenpumpen-Inhibitoren (Omeprazol), Anti-Metaboliten (Methotrexate) oder Diarylheptanoide (Curcumin) zur Behandlung der CCS durchgeführt, die teils keinen oder nur einen schwachen Effekt auf die CCS aufwiesen und aktuell nicht empfohlen werden können (ausführliche Zusammenfassung: (Nicholson et al., 2013)).

Laser-assistierte Therapieansätze

Argon Lasertherapie

Die fokale Argon-Lasertherapie von Quellpunkten wird seit den 90er Jahren als Therapieoption für Patienten mit CCS angewandt. Mehrere Studien belegen, dass die fokale Laserung der Quellpunkte zu einer schnelleren Resorption der subretinalen Flüssigkeit führt, jedoch keinen Einfluss auf die Sehschärfe, das Farbsehen noch auf die Rezidivrate hat (Ficker et al., 1988; Robertson and Ilstrup, 1983) (Leaver and Williams, 1979). Als Wirkmechanismus der fokalen Quellpunktlaserung wird eine durch Hitze-induzierte Vernarbung des retinalen Pigmentepithels, eine Expansion des um-

liegenden retinalen Pigmentepithels mit konsekutiv verbesserter Pumpfunktion des retinalen Pigmentepithels diskutiert (Daruich et al., 2015). Ein Einfluss der fokalen Laserung auf die Aderhaut hingegen wird im Gegensatz zu der PDT (siehe unten) nicht angenommen (Maruko et al., 2010). Die fokale Lasertherapie außerhalb der Fovea centralis ist in der Regel eine sichere Therapieoption und es existieren nur wenigen Fallberichte bezüglich Komplikationen, wie z.B. einer sekundären CNV oder parazentraler Skotome (Ficker et al., 1988; Gilbert et al., 1984). Bei all diesen sehr alten Fallberichten einer sekundären Komplikation muss berücksichtigt werden, dass diese Behandlungen mit Laserparameter durchgeführt wurden, die heute nicht mehr verwendet werden oder die Existenz einer bereits bestehenden CNV nicht ausreichend berücksichtigt wurde.

CCS Patienten mit innerhalb von ca. 4 Monaten nicht-resorbierender subretinaler Flüssigkeit und einem in der FAG-detektierten außerhalb der Fovea gelegenen Quellpunkt, können mit einer fokalen Argon-Laserkoagulation (514 nm) oder den Dioden-gepumpten Festkörperlasern (532nm, 577nm) oder mit dem klassischen Infrarot-Diodenlaser (810nm) im cw- Modus behandelt werden. Dabei wird je nach Größe des Quellpunkts eine Laserspotgröße von 50 – 200 µm und eine Energie von 150 - 400 mW gewählt und das Quellpunktareal für 20 – 200 ms gelasert (Ficker et al., 1988; Leaver and Williams, 1979). Quellpunkte innerhalb von 500 µm im Bereich der Fovea sollen von der fokalen Laserung ausgenommen werden. Vor der fokalen Laserung sollte eine sorgfältige Titration der Laserenergie im Bereich der Gefäßbögen erfolgen und die Laserenergie gerade so niedrig gewählt werden, dass maximal ein diskretes Netzhautödem zu sehen ist.

Mikropuls Laser und selektive Retinatherapie

Alternative Laserstrategien versuchen den mit einer konventionellen Laserkoagulation einhergehenden Nebeneffekt einer Netzhautschädigung durch die großräumige Erhitzung durch Verwendung deutlich kürzerer Laserpulse zu vermeiden. Bei der konventionellen Laserkoagulation liegt die Expositionszeit des Einzelpulses zwischen 50 – 200 ms, bei der Exposition mit kurzen Pulsen sind die Expositionszeiten um einen Faktor von mehr als 1000 bis 30000 kürzer. Zu diesen Verfahren gehören die Mikropuls-Laserbehandlung (MPL) mit Dioden-gepumptem grünen und gelben Festkörperlasern (532, 577nm) oder Infrarotlaser (810nm) und die Selektive Retinathera-

pie (SRT) mit einem Nd:YLF-Laser (527nm). Bei beiden Verfahren werden während der Gesamtdauer einer Einzelexposition (typischerweise zwischen 50 und 200ms) diese kurzen Pulse schnell hintereinander appliziert, üblicherweise mit einer Frequenz von 500 Hz, also ein Einzelpuls alle 2 ms. Bei der SRT beträgt die Dauer des Einzelpulses 1-2 μ s, bei der unterschwelligen MPL liegt der Einzelpuls bei 50 – 100 μ s (Roider et al 2000). Da die Einzelpulsdauer einer unterschwelligen MPL aber um den Faktor 100 länger ist, entspricht die MPL mehr einer schwachen konventionellen Laserkoagulation mit dem etwas höheren Risiko einer thermischen Schädigung der Netzhaut. Beide Verfahren werden als weitere Therapieoptionen der Behandlung einer CCS mit persistierender Flüssigkeit angewandt.

Das retinale Pigmentepithel soll dadurch in seiner Funktion stimuliert werden, ohne dass es eine thermische Schädigung erfährt. Somit ist diese Technik auch für subfoveal gelegene Quellpunkte geeignet und führt insgesamt zu weniger Komplikationen als die Argonlasertherapie (Scholz et al., 2017).

Um mit konventionellen Lasern und konventioneller Expositionsdauer auch möglichst netzhautschonend den Quellpunkt zu behandeln, wurde von Lavinsky zur optimalen Titrierung der Laserenergie bei jedem Patienten der sogenannte „Endpoint Management Algorithmus“ entwickelt, bei dem die Energie ausgehend von einem gerade noch sichtbaren Lasereffekt (=100%) auf 30% reduziert wird (Lavinsky et al., 2014). Bei allen Verfahren wird das retinale Pigmentepithel je nach Fläche mit einer unterschiedlichen Anzahl an Einzelexpositionen behandelt, (Wood et al., 2017). Klinische Studien zeigen, dass sowohl unterschwellige MPL-Verfahren als auch die SRT zu einer gesteigerten Resorption der subretinalen Flüssigkeit und zu einem Visusanstieg bei Patienten mit akuter CCS verglichen mit nicht-behandelten Kontrollpatienten führen (Roider et al 2000, Elsner et al 2006, Klatt et al 2011). Dabei scheinen unterschwellige Verfahren bezüglich der Erholung der Kontrast-Sensitivität und des Gesichtsfeldes gegenüber der konventionellen Argon-Lasertherapie überlegen zu sein (Verma et al., 2004). Wood und Kollegen fassten in einer Metaanalyse die Studienlage bzgl. der unterschwelligen Lasertherapie zusammen und fanden, dass die zentrale Netzhautdicke von insgesamt 398 Patienten 3 Monate nach der Lasertherapie um 80% abnahm und die Sehschärfe um 9 Buchstaben anstieg. Bis auf leichte RPE Verschiebungen bei insgesamt 6 Patienten, die auf eine Überdosierung

der Laserung zurückzuführen seien, wurden keine unerwünschten Nebenwirkungen detektiert (Wood et al., 2017). Scholz und Kollegen kamen in ihrer Übersichtsarbeit zu ähnlichen Ergebnissen und postulierten, dass die unterschwellige retinale Lasertherapie der photodynamischen Therapie bezüglich der Reduktion der zentralen Netzhautdicke und des Sehschärfenanstiegs überlegen sei. Wohingegen die PDT mit einem Rückgang der zentralen Netzhautdicke um $85\mu\text{m}$ (Spannweite -76 bis $-109\mu\text{m}$) und einem Visusanstieg von 3,8 ETDRS Buchstaben (2 bis 8) vergesellschaftet sei, erreiche die unterschwellige retinale Lasertherapie eine zentrale Netzhaut-Verdünnung um $131\mu\text{m}$ (-69 bis $-204\mu\text{m}$) und einen Visusanstieg von 6,3 Buchstaben (-15 bis 20) (Scholz et al., 2017). Diese Beobachtungen müssen zukünftig in groß-angelegten randomisierten Kopf-an-Kopf-Studien mit genügend großen Patientenzahlen und ausreichend langer Dauer von mindestens einem Jahr verifiziert werden, legen jedoch nahe, dass die unterschwellige Lasertherapie eine Therapieoption bei nicht spontan-resorbierender CCS darstellt. Zur Verwendung eines bereits kommerziell Nanosekunden-Lasers (2RT, Ellex Medical Lasers Ltd) bei der CCS liegen bislang keine zitierfähigen Studien-Daten vor und diese Behandlung sollte daher genauso wie die SRT derzeit nur in Studien erfolgen.

Photodynamische Therapie

Bei der photodynamischen Therapie (PDT) wird dem Patienten ein photosensibles Medikament (Verteporfin, Visudyne[®]; Novartis, Schweiz) intravenös appliziert und der Bereich der chorioidalen Hyperpermeabilität mit einem nicht-thermischen Laser und einer Wellenlänge von 693 nm belichtet. Das Licht-aktivierte Verteporfin setzt daraufhin Radikale frei, welche die Endothelzellen der Aderhaut schädigen und zu einem verringerten Blutfluss und einer reduzierten Vasopermeabilität führen (Chan et al., 2003). Als Nebenwirkungen der PDT wird eine Schädigung der nicht-erkrankten Choriocapillaris und des RPEs diskutiert, die zu einer Ischämie der äußeren Netzhaut und zu sekundären chorioidalen Neovaskularisation führen können (Chan et al., 2003). Da diese Veränderungen jedoch auch im natürlichen Verlauf der Erkrankung auftreten, ist eine klare Kausalität zu der PDT nicht bewiesen. Um mögliche Schädigungen der Aderhaut und des retinalen Pigmentepithels zu reduzieren, wird die PDT heutzutage als „Half-fluence PDT“ oder „Half-dose PDT“ durchgeführt. Bei der „half-fluence PDT“ wird die Lichtintensität auf 25 J/cm^2 reduziert, bei der „Half-dose PDT“

wird die Medikamentendosis auf 3 mg/m^2 verringert. Da es sich bei der PDT um einen photochemischen Prozess handelt, besteht kein Unterschied zwischen diesen beiden Vorgehensweisen.

Seit der ersten Beschreibung der PDT bei CCS (Battaglia Parodi et al., 2003) wurden mehr als 100 Arbeiten zu dem Nutzen der PDT bei Patienten mit CCS veröffentlicht. Darunter befindet sich eine Reihe von größeren Fallserien mit einem Nachbeobachtungszeitraum von mehreren Jahren, Therapievergleichsstudien und Metaanalysen (Ma et al., 2014; Nicholson et al., 2013; Salehi et al., 2015). Diese Studien berichten, dass sowohl die „Half-fluence-PDT“ als auch die „Half-Dose PDT“ in über 90% der Fälle zu einer vollständigen Resorption der SRF 12 Monate nach Therapie führen (Chan et al., 2008; Cheng et al., 2017; Reibaldi et al., 2010), ohne dass relevante Nebenwirkungen auftreten (Senturk et al., 2011; Wu et al., 2011). Zudem scheint die PDT die Rezidivrate der subretinalen Flüssigkeit zu reduzieren (Rouvas 2012, Karakus 2013, Vasconcelos 2013, Tseng 2015, Silca 2013). Bei chronisch atropher CCS mit zystoider retinaler Degeneration hingegen scheint die PDT zwar zu einer Resorption der SRF zu führen, jedoch weder zu einer Verbesserung der Sehschärfe noch zu einer Reduktion der Rezidivrate beizutragen (Nicolò et al., 2012).

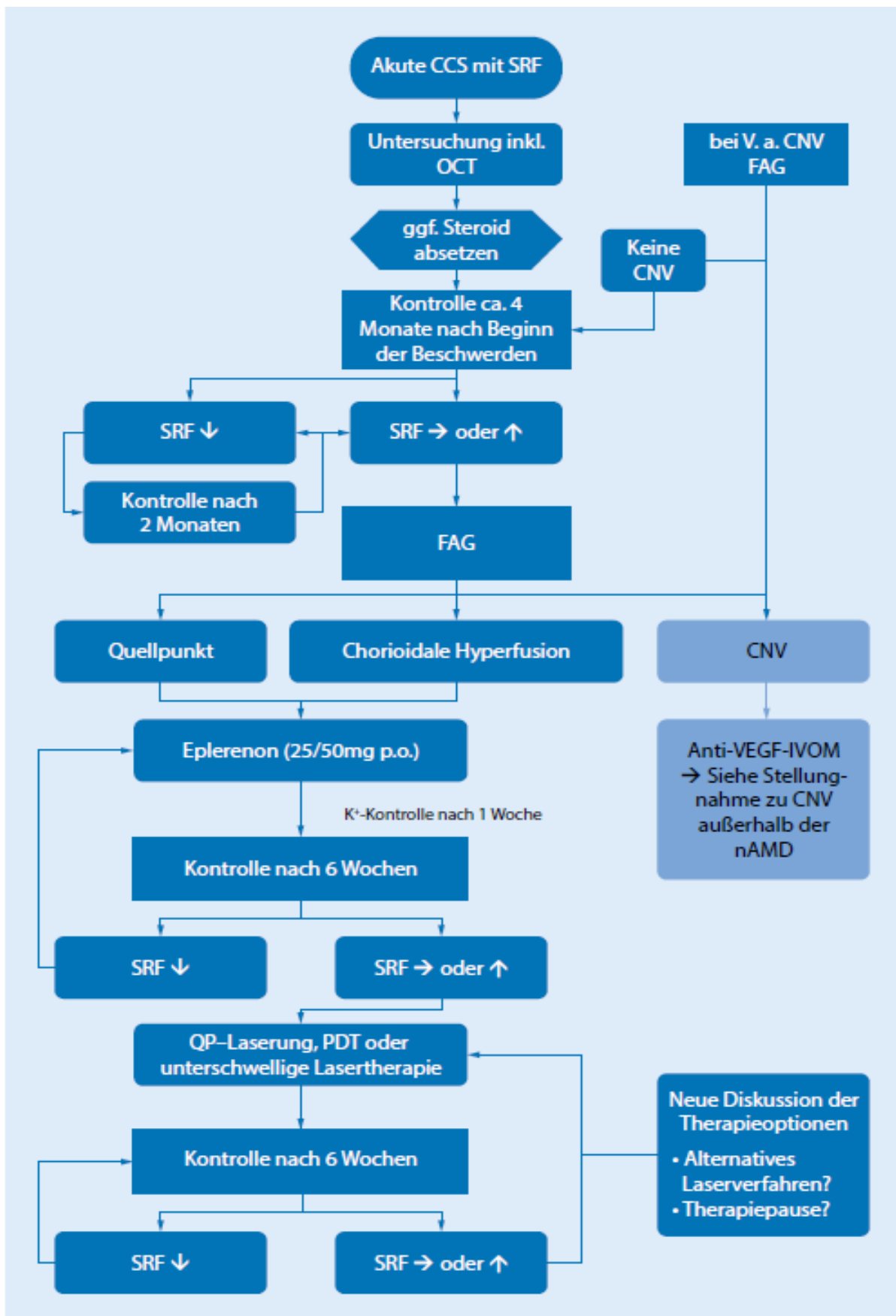
Ma und Kollegen untersuchten in Ihrer Metaanalyse neun Therapiestudien mit insgesamt 319 Patienten mit chronischer CCS, die durch persistierende SRF über einen Zeitraum von drei Monaten charakterisiert waren. Sie kamen zu dem Schluss, dass die „Half-dose PDT“ eine effiziente Therapieoption darstelle und die Sehschärfe und zentrale Netzhautdicke im Vergleich zu nicht-behandelten Augen nach 12 Monaten positiv beeinflusse. Zudem postulierten sie, dass die PDT zu einer besseren Resorption der subretinalen Flüssigkeit im Vergleich zur konventionellen Argon-Lasertherapie und anti-VEGF Therapie führe (Ma et al., 2014).

Auch wenn groß-angelegte multizentrische RCTs fehlen, die den Nutzen der PDT validieren, ist die „Half-fluence“ oder „Half-dose PDT“ eine sichere und wirksame Therapie und kann Patienten mit chronischer CCS und mit mindestens 4 Monate persistierender akuter CCS angeboten werden.

Behandlung von sekundären chorioidalen Neovaskularisationen

Ein sekundäre chorioidale CNV kann in seltenen Fällen bei Patienten mit akuter CCS und etwas häufiger bei Patienten mit chronischer CCS auftreten (Bonini Filho et al., 2015; Bousquet et al., 2017; Peiretti et al., 2015; Quaranta-El Maftouhi et al., 2015). Die Ergebnisse der Phase-3 MINERVA Studie verdeutlichen, dass eine Anti-VEGF Therapie mit Ranibizumab die zentrale Netzhautdicke und die Sehschärfe von Patienten mit CCS-assoziiierter CNV verbessert (+6.6 Buchstaben im Vgl. zu +1.6 Buchstaben in der Kontroll-Gruppe (Lai et al., 2017)). Eine sekundäre chorioidale Neovaskularisation bei einer CCS soll daher mit einer intravitrealen Gabe eines VEGF-Inhibitors behandelt werden (s. Stellungnahme CNV außerhalb nAMD). Ansonsten soll eine Anti-VEGF-Therapie bei CCS nicht angewendet werden.

Therapiealgorithmus:



Redaktionskomitee:

PD Dr. Dr. Clemens Lange, Freiburg (federführend)

PD Dr. Felix Treumer, Kiel

Prof. Dr. Bernd Bertram, Aachen

Prof. Dr. Nicolas Feltgen, Göttingen

Prof. Dr. Hans Hoerauf, Göttingen

Prof. Dr. Daniel Pauleikhoff, Münster

Prof. Dr. Johann Roider, Kiel

Angaben zu den Interessenkonflikten siehe Anhang

Literaturverzeichnis

- Alkin, Z., Osmanbasoglu, O.A., Ozkaya, A., Karatas, G., and Yazici, A.T. (2013). Topical nepafenac in treatment of acute central serous chorioretinopathy. *Med. Hypothesis Discov. Innov. Ophthalmol. J.* 2, 96–101.
- Ayata, A., Tatlipinar, S., Kar, T., Unal, M., Ersanli, D., and Bilge, A.H. (2009). Near-infrared and short-wavelength autofluorescence imaging in central serous chorioretinopathy. *Br. J. Ophthalmol.* 93, 79–82.
- Bae, S.H., Heo, J.W., Kim, C., Kim, T.W., Lee, J.Y., Song, S.J., Park, T.K., Moon, S.W., and Chung, H. (2011). A randomized pilot study of low-fluence photodynamic therapy versus intravitreal ranibizumab for chronic central serous chorioretinopathy. *Am. J. Ophthalmol.* 152, 784–792.e2.
- Battaglia Parodi, M., Da Pozzo, S., and Ravalico, G. (2003). Photodynamic therapy in chronic central serous chorioretinopathy. *Retina Phila. Pa* 23, 235–237.
- Bonini Filho, M.A., de Carlo, T.E., Ferrara, D., Adhi, M., Bauml, C.R., Witkin, A.J., Reichel, E., Duker, J.S., and Waheed, N.K. (2015). Association of Choroidal Neovascularization and Central Serous Chorioretinopathy With Optical Coherence Tomography Angiography. *JAMA Ophthalmol.* 133, 899–906.
- Bousquet, E., Beydoun, T., Rothschild, P.-R., Bergin, C., Zhao, M., Batista, R., Brandely, M.-L., Couraud, B., Farman, N., Gaudric, A., et al. (2015). SPIRONOLACTONE FOR NONRESOLVING CENTRAL SEROUS CHORIORETINOPATHY. *Retina Phila. Pa* 35, 2505–2515.
- Bousquet, E., Bonnin, S., Mrejen, S., Krivosic, V., Tadayoni, R., and Gaudric, A. (2017). OPTICAL COHERENCE TOMOGRAPHY ANGIOGRAPHY OF FLAT IRREGULAR PIGMENT EPITHELIUM DETACHMENT IN CHRONIC CENTRAL SEROUS CHORIORETINOPATHY. *Retina Phila. Pa*.
- Bujarborua, D. (2001). Long-term follow-up of idiopathic central serous chorioretinopathy without laser. *Acta Ophthalmol. Scand.* 79, 417–421.
- Bujarborua, D., Chatterjee, S., Choudhury, A., Bori, G., and Sarma, A.K. (2005). Fluorescein angiographic features of asymptomatic eyes in central serous chorioretinopathy. *Retina Phila. Pa* 25, 422–429.
- Bujarborua, D., Nagpal, P.N., and Deka, M. (2010). Smokestack leak in central serous chorioretinopathy. *Graefes Arch. Clin. Exp. Ophthalmol. Albrecht Von Graefes Arch. Klin. Exp. Ophthalmol.* 248, 339–351.
- Caccavale, A., Romanazzi, F., Imperato, M., Negri, A., Morano, A., and Ferentini, F. (2010). Low-dose aspirin as treatment for central serous chorioretinopathy. *Clin. Ophthalmol. Auckl. NZ* 4, 899–903.
- Chan, W.-M., Lam, D.S.C., Lai, T.Y.Y., Tam, B.S.M., Liu, D.T.L., and Chan, C.K.M. (2003). Choroidal vascular remodelling in central serous chorioretinopathy after indocyanine green guided photodynamic therapy with verteporfin: a novel treatment at the primary disease level. *Br. J. Ophthalmol.* 87, 1453–1458.

Chan, W.-M., Lai, T.Y.Y., Lai, R.Y.K., Liu, D.T.L., and Lam, D.S.C. (2008). Half-dose verteporfin photodynamic therapy for acute central serous chorioretinopathy: one-year results of a randomized controlled trial. *Ophthalmology* 115, 1756–1765.

Cheng, C.-K., Chang, C.-K., and Peng, C.-H. (2017). COMPARISON OF PHOTODYNAMIC THERAPY USING HALF-DOSE OF VERTEPORFIN OR HALF-FLUENCE OF LASER LIGHT FOR THE TREATMENT OF CHRONIC CENTRAL SEROUS CHORIORETINOPATHY. *Retina Phila. Pa* 37, 325–333.

Chong, C.-F., Yang, D., Pham, T.Q., and Liu, H. (2012). A novel treatment of central serous chorioretinopathy with topical anti-inflammatory therapy. *BMJ Case Rep.* 2012.

Chuang, E.L., Sharp, D.M., Fitzke, F.W., Kemp, C.M., Holden, A.L., and Bird, A.C. (1987). Retinal dysfunction in central serous retinopathy. *Eye Lond. Engl.* 1 (Pt 1), 120–125.

Chung, Y.-R., Seo, E.J., Lew, H.M., and Lee, K.H. (2013). Lack of positive effect of intravitreal bevacizumab in central serous chorioretinopathy: meta-analysis and review. *Eye Lond. Engl.* 27, 1339–1346.

Daruich, A., Matet, A., Dirani, A., Bousquet, E., Zhao, M., Farman, N., Jaisser, F., and Behar-Cohen, F. (2015). Central serous chorioretinopathy: Recent findings and new physiopathology hypothesis. *Prog. Retin. Eye Res.*

Daruich, A., Matet, A., Marchionno, L., De Azevedo, J.-D., Ambresin, A., Mantel, I., and Behar-Cohen, F. (2017). ACUTE CENTRAL SEROUS CHORIORETINOPATHY: Factors Influencing Episode Duration. *Retina Phila. Pa.*

Delori, F.C., Dorey, C.K., Staurengi, G., Arend, O., Goger, D.G., and Weiter, J.J. (1995). In vivo fluorescence of the ocular fundus exhibits retinal pigment epithelium lipofuscin characteristics. *Invest. Ophthalmol. Vis. Sci.* 36, 718–729.

Desai, U.R., Alhalel, A.A., Campen, T.J., Schiffman, R.M., Edwards, P.A., and Jacobsen, G.R. (2003). Central serous chorioretinopathy in African Americans. *J. Natl. Med. Assoc.* 95, 553–559.

Elsner H, Pörksen E, Klatt C, Bunse A, Theisen-Kunde D, Brinkmann R, Birngruber R Laqua H, Roeder J, (2006) selective retina therapy in patients with central serous chorioretinopathy, *Graefes Arch Clin Exp Ophthalmo*, 1638-45

Ficker, L., Vafidis, G., While, A., and Leaver, P. (1988). Long-term follow-up of a prospective trial of argon laser photocoagulation in the treatment of central serous retinopathy. *Br. J. Ophthalmol.* 72, 829–834.

Forooghian, F., Meleth, A.D., Cukras, C., Chew, E.Y., Wong, W.T., and Meyerle, C.B. (2011). Finasteride for chronic central serous chorioretinopathy. *Retina Phila. Pa* 31, 766–771.

French, D.D., and Margo, C.E. (2010). Central serous chorioretinopathy and phosphodiesterase-5 inhibitors: a case-control postmarketing surveillance study. *Retina Phila. Pa* 30, 271–274.

Gäckle, H.C., Lang, G.E., Freissler, K.A., and Lang, G.K. (1998). [Central serous chorioretinopathy. Clinical, fluorescein angiography and demographic aspects]. *Ophthalmol. Z. Dtsch. Ophthalmol. Ges.* 95, 529–533.

de Gasparo, M., Joss, U., Ramjoué, H.P., Whitebread, S.E., Haenni, H., Schenkel, L., Kraehenbuehl, C., Biollaz, M., Grob, J., and Schmidlin, J. (1987). Three new epoxy-spirolactone derivatives: characterization in vivo and in vitro. *J. Pharmacol. Exp. Ther.* *240*, 650–656.

Gass, J.D., and Little, H. (1995). Bilateral bullous exudative retinal detachment complicating idiopathic central serous chorioretinopathy during systemic corticosteroid therapy. *Ophthalmology* *102*, 737–747.

Gilbert, C.M., Owens, S.L., Smith, P.D., and Fine, S.L. (1984). Long-term follow-up of central serous chorioretinopathy. *Br. J. Ophthalmol.* *68*, 815–820.

Haimovici, R., Rumelt, S., and Melby, J. (2003). Endocrine abnormalities in patients with central serous chorioretinopathy. *Ophthalmology* *110*, 698–703.

Heinrich, M.R. (1974). [Central serous retinopathy and alpha-blockaders]. *Bull. Soc. Ophthalmol. Fr.* *74*, 681–683.

Iacono, P., Battaglia, P.M., Papayannis, A., La Spina, C., Varano, M., and Bandello, F. (2015). Acute central serous chorioretinopathy: a correlation study between fundus autofluorescence and spectral-domain OCT. *Graefes Arch. Clin. Exp. Ophthalmol. Albrecht Von Graefes Arch. Klin. Exp. Ophthalmol.* *253*, 1889–1897.

Iida, T., Yannuzzi, L.A., Spaide, R.F., Borodoker, N., Carvalho, C.A., and Negrao, S. (2003). Cystoid macular degeneration in chronic central serous chorioretinopathy. *Retina Phila. Pa* *23*, 1-7-138.

Jain, A.K., Kaines, A., and Schwartz, S. (2010). Bilateral central serous chorioretinopathy resolving rapidly with treatment for obstructive sleep apnea. *Graefes Arch. Clin. Exp. Ophthalmol. Albrecht Von Graefes Arch. Klin. Exp. Ophthalmol.* *248*, 1037–1039.

de Jong, E.K., Breukink, M.B., Schellevis, R.L., Bakker, B., Mohr, J.K., Fauser, S., Keunen, J.E.E., Hoyng, C.B., den Hollander, A.I., and Boon, C.J.F. (2015). Chronic central serous chorioretinopathy is associated with genetic variants implicated in age-related macular degeneration. *Ophthalmology* *122*, 562–570.

Katsimpris, J.M., Pournaras, C.J., Sehgelmeble, C.W., and Petropoulos, I.K. (2007). Severe bilateral central serous chorioretinopathy in a black patient: 16 years follow-up. *Graefes Arch. Clin. Exp. Ophthalmol. Albrecht Von Graefes Arch. Klin. Exp. Ophthalmol.* *245*, 460–463.

Kitaya, N., Nagaoka, T., Hikichi, T., Sugawara, R., Fukui, K., Ishiko, S., and Yoshida, A. (2003). Features of abnormal choroidal circulation in central serous chorioretinopathy. *Br. J. Ophthalmol.* *87*, 709–712.

Kitzmann, A.S., Pulido, J.S., Diehl, N.N., Hodge, D.O., and Burke, J.P. (2008). The incidence of central serous chorioretinopathy in Olmsted County, Minnesota, 1980-2002. *Ophthalmology* *115*, 169–173.

Klatt, C., Saeger, M., Oppermann, T., Pörksen, E., Treumer, F., Hillenkamp, J., Fritzer, E., Brinkmann, R., Birngruber, R., Roider, J. (2011). Selective retina therapy for acute central serous chorioretinopathy. *Br. J. Ophthalmol.* *95*, 83–88.

Lai, T.Y.Y., Staurenghi, G., Lanzetta, P., Holz, F.G., Melissa Liew, S.H., Dessel-Brethes, S., Staines, H., Hykin, P.G., and MINERVA study group (2017). EFFICACY AND SAFETY OF RANIBIZUMAB FOR THE TREATMENT OF CHOROIDAL NEOVASCULARIZATION DUE TO UNCOMMON CAUSE: Twelve-Month Results of the MINERVA Study. *Retina Phila. Pa.*

Lainscak, M., Pelliccia, F., Rosano, G., Vitale, C., Schiariti, M., Greco, C., Speziale, G., and Gaudio, C. (2015). Safety profile of mineralocorticoid receptor antagonists: Spironolactone and eplerenone. *Int. J. Cardiol.* 200, 25–29.

Lavinsky, D., Sramek, C., Wang, J., Huie, P., Dalal, R., Mandel, Y., and Palanker, D. (2014). Subvisible retinal laser therapy: titration algorithm and tissue response. *Retina Phila. Pa* 34, 87–97.

Leaver, P., and Williams, C. (1979). Argon laser photocoagulation in the treatment of central serous retinopathy. *Br. J. Ophthalmol.* 63, 674–677.

Lee, H., Lee, J., Chung, H., and Kim, H.C. (2016). BASELINE SPECTRAL DOMAIN OPTICAL COHERENCE TOMOGRAPHIC HYPERREFLECTIVE FOCI AS A PREDICTOR OF VISUAL OUTCOME AND RECURRENCE FOR CENTRAL SEROUS CHORIORETINOPATHY. *Retina Phila. Pa* 36, 1372–1380.

Lim, J.I., Spee, C., and Hinton, D.R. (2010). A comparison of hypoxia-inducible factor- α in surgically excised neovascular membranes of patients with diabetes compared with idiopathic epiretinal membranes in nondiabetic patients. *Retina* 30, 1472–1478.

Lipowski, Z.J., and Kiriakos, R.Z. (1971). Psychosomatic aspects of central serous retinopathy. A review and case report. *Psychosomatics* 12, 398–401.

Liu, B., Deng, T., and Zhang, J. (2016). RISK FACTORS FOR CENTRAL SEROUS CHORIORETINOPATHY: A Systematic Review and Meta-Analysis. *Retina Phila. Pa* 36, 9–19.

Ma, J., Meng, N., Xu, X., Zhou, F., and Qu, Y. (2014). System review and meta-analysis on photodynamic therapy in central serous chorioretinopathy. *Acta Ophthalmol. (Copenh.)* 92, e594–e601.

Maruko, I., Iida, T., Sugano, Y., Ojima, A., Ogasawara, M., and Spaide, R.F. (2010). Subfoveal choroidal thickness after treatment of central serous chorioretinopathy. *Ophthalmology* 117, 1792–1799.

Matet, A., Daruich, A., Zola, M., and Behar-Cohen, F. (2017). RISK FACTORS FOR RECURRENCES OF CENTRAL SEROUS CHORIORETINOPATHY. *Retina Phila. Pa.*

Matsumoto, H., Kishi, S., Otani, T., and Sato, T. (2008). Elongation of photoreceptor outer segment in central serous chorioretinopathy. *Am. J. Ophthalmol.* 145, 162–168.

Meyerle, C.B., Freund, K.B., Bhatnagar, P., Shah, V., and Yannuzzi, L.A. (2007). Ketoconazole in the treatment of chronic idiopathic central serous chorioretinopathy. *Retina Phila. Pa* 27, 943–946.

Nicholson, B., Noble, J., Forooghian, F., and Meyerle, C. (2013). Central Serous Chorioretinopathy: Update on Pathophysiology and Treatment. *Surv. Ophthalmol.* 58, 103–126.

- Nicholson, B.P., Atchison, E., Idris, A.A., and Bakri, S.J. (2017). Central Serous Chorioretinopathy and Glucocorticoids: An Update on Evidence for Association. *Surv. Ophthalmol.*
- Nicolò, M., Zoli, D., Musolino, M., and Traverso, C.E. (2012). Association between the efficacy of half-dose photodynamic therapy with indocyanine green angiography and optical coherence tomography findings in the treatment of central serous chorioretinopathy. *Am. J. Ophthalmol.* 153, 474–480.e1.
- Nielsen, J.S., and Jampol, L.M. (2011). Oral mifepristone for chronic central serous chorioretinopathy. *Retina Phila. Pa* 31, 1928–1936.
- O’Keefe, J.H., Abuissa, H., and Pitt, B. (2008). Eplerenone improves prognosis in postmyocardial infarction diabetic patients with heart failure: results from EPHESUS. *Diabetes Obes. Metab.* 10, 492–497.
- Peiretti, E., Ferrara, D.C., Caminiti, G., Mura, M., and Hughes, J. (2015). CHOROIDAL NEOVASCULARIZATION IN CAUCASIAN PATIENTS WITH LONGSTANDING CENTRAL SEROUS CHORIORETINOPATHY. *Retina Phila. Pa* 35, 1360–1367.
- Piccolino, F.C., De La Longrais, R.R., Manea, M., and Cicinelli, S. (2008). Posterior cystoid retinal degeneration in central serous chorioretinopathy. *Retina Phila. Pa* 28, 1008–1012.
- Pichi, F., Carrai, P., Ciardella, A., Behar-Cohen, F., Nucci, P., and Central Serous Chorioretinopathy Study Group (2016). Comparison of two mineralcorticosteroids receptor antagonists for the treatment of central serous chorioretinopathy. *Int. Ophthalmol.*
- Pikkel, J., Beiran, I., Ophir, A., and Miller, B. (2002). Acetazolamide for central serous retinopathy. *Ophthalmology* 109, 1723–1725.
- Pitt, B., Bakris, G., Ruilope, L.M., DiCarlo, L., Mukherjee, R., and EPHESUS Investigators (2008). Serum potassium and clinical outcomes in the Eplerenone Post-Acute Myocardial Infarction Heart Failure Efficacy and Survival Study (EPHESUS). *Circulation* 118, 1643–1650.
- Quaranta-El Maftouhi, M., El Maftouhi, A., and Eandi, C.M. (2015). Chronic central serous chorioretinopathy imaged by optical coherence tomographic angiography. *Am. J. Ophthalmol.* 160, 581–587.e1.
- Rahbani-Nobar, M.B., Javadzadeh, A., Ghojazadeh, L., Rafeey, M., and Ghorbanihaghjo, A. (2011). The effect of Helicobacter pylori treatment on remission of idiopathic central serous chorioretinopathy. *Mol. Vis.* 17, 99–103.
- Rahimy, E., Pitcher, J.D., Hsu, J., Adam, M.K., Shahlaee, A., Samara, W.A., Vander, J.F., Kaiser, R.S., Chiang, A., Spirn, M.J., et al. (2017). A RANDOMIZED DOUBLE-BLIND PLACEBO-CONTROL PILOT STUDY OF EPLERENONE FOR THE TREATMENT OF CENTRAL SEROUS CHORIORETINOPATHY (ECSELSIOR). *Retina Phila. Pa.*
- Reibaldi, M., Cardascia, N., Longo, A., Furino, C., Avitabile, T., Faro, S., Sanfilippo, M., Russo, A., Uva, M.G., Munno, F., et al. (2010). Standard-fluence versus low-fluence photodynamic therapy in chronic central serous chorioretinopathy: a nonrandomized clinical trial. *Am. J. Ophthalmol.* 149, 307–315.e2.
- Robertson, D.M., and Ilstrup, D. (1983). Direct, indirect, and sham laser photocoagulation in the management of central serous chorioretinopathy. *Am. J. Ophthalmol.* 95, 457–466.

Roider J, Brinkmann R, Wirbelauer C, Laqua H, Birngruber R (2000) Subthreshold (RPE) photocoagulation in macular diseases - a pilot study *Br J Ophthalmology* 84: 40-47

Salehi, M., Wenick, A.S., Law, H.A., Evans, J.R., and Gehlbach, P. (2015). Interventions for central serous chorioretinopathy: a network meta-analysis. *Cochrane Database Syst. Rev.* CD011841.

Scholz, P., Altay, L., and Fauser, S. (2017). A Review of Subthreshold Micropulse Laser for Treatment of Macular Disorders. *Adv. Ther.* 34, 1528–1555.

Schubert, C., Pryds, A., Zeng, S., Xie, Y., Freund, K.B., Spaide, R.F., Merriam, J.C., Barbazetto, I., Slakter, J.S., Chang, S., et al. (2014). Cadherin 5 is regulated by corticosteroids and associated with central serous chorioretinopathy. *Hum. Mutat.* 35, 859–867.

Schwartz, R., Habet-Wilner, Z., Martinez, M.R., Nutman, A., Goldenberg, D., Cohen, S., Shulman, S., Guzman-Gur, H., Loewenstein, A., and Goldstein, M. (2017). Eplerenone for chronic central serous chorioretinopathy—a randomized controlled prospective study. *Acta Ophthalmol. (Copenh.)*.

Senturk, F., Karacorlu, M., Ozdemir, H., Karacorlu, S.A., and Uysal, O. (2011). Microperimetric changes after photodynamic therapy for central serous chorioretinopathy. *Am. J. Ophthalmol.* 151, 303–309.e1.

Sharma, T., Shah, N., Rao, M., Gopal, L., Shanmugam, M.P., Gopalakrishnan, M., Bhende, P., Bhende, M., Shetty, N.S., and Baluswamy, S. (2004). Visual outcome after discontinuation of corticosteroids in atypical severe central serous chorioretinopathy. *Ophthalmology* 111, 1708–1714.

Shin, M.C., and Lim, J.W. (2011). Concentration of cytokines in the aqueous humor of patients with central serous chorioretinopathy. *Retina Phila. Pa* 31, 1937–1943.

Shinojima, A., Hirose, T., Mori, R., Kawamura, A., and Yuzawa, M. (2010). Morphologic Findings in Acute Central Serous Chorioretinopathy Using Spectral Domain-optical Coherence Tomography With Simultaneous Angiography. *Retina* 30, 193–202.

Shinojima, A., Sawa, M., Sekiryu, T., Oshima, Y., Mori, R., Hara, C., Sugano, Y., Kato, A., Asato, H., Yuzawa, M., et al. (2017). A Multicenter Randomized Controlled Study of Antioxidant Supplementation with Lutein for Chronic Central Serous Chorioretinopathy. *Ophthalmol. J. Int. Ophthalmol. Int. J. Ophthalmol. Z. Augenheilkd.* 237, 159–166.

Shulman, S., Goldenberg, D., Schwartz, R., Habet-Wilner, Z., Barak, A., Ehrlich, N., Loewenstein, A., and Goldstein, M. (2016). Oral Rifampin treatment for longstanding chronic central serous chorioretinopathy. *Graefes Arch. Clin. Exp. Ophthalmol. Albrecht Von Graefes Arch. Klin. Exp. Ophthalmol.* 254, 15–22.

Spaide, R.F., and Klancnik, J.M. (2005). Fundus autofluorescence and central serous chorioretinopathy. *Ophthalmology* 112, 825–833.

Spaide, R.F., Campeas, L., Haas, A., Yannuzzi, L.A., Fisher, Y.L., Guyer, D.R., Slakter, J.S., Sorenson, J.A., and Orlock, D.A. (1996a). Central serous chorioretinopathy in younger and older adults. *Ophthalmology* 103, 2070-2079-2080.

Spaide, R.F., Hall, L., Haas, A., Campeas, L., Yannuzzi, L.A., Fisher, Y.L., Guyer, D.R., Slakter, J.S., Sorenson, J.A., and Orlock, D.A. (1996b). Indocyanine green videoangiography of older patients with central serous chorioretinopathy. *Retina Phila. Pa* 16, 203–213.

Spitznas, M. (1986). Pathogenesis of central serous retinopathy: a new working hypothesis. *Graefes Arch. Clin. Exp. Ophthalmol. Albrecht Von Graefes Arch. Klin. Exp. Ophthalmol.* 224, 321–324.

Teke, M.Y., Elgin, U., Nalcacioglu-Yuksekkaya, P., Sen, E., Ozdal, P., and Ozturk, F. (2014). Comparison of autofluorescence and optical coherence tomography findings in acute and chronic central serous chorioretinopathy. *Int. J. Ophthalmol.* 7, 350–354.

Verma, L., Sinha, R., Venkatesh, P., and Tewari, H. (2004). Comparative evaluation of diode laser versus argon laser photocoagulation in patients with central serous retinopathy: A pilot, randomized controlled trial [ISRCTN84128484]. *BMC Ophthalmol.* 4, 15.

Wolfensberger, T.J., Chiang, R.K., Takeuchi, A., and Marmor, M.F. (2000). Inhibition of membrane-bound carbonic anhydrase enhances subretinal fluid absorption and retinal adhesiveness. *Graefes Arch. Clin. Exp. Ophthalmol. Albrecht Von Graefes Arch. Klin. Exp. Ophthalmol.* 238, 76–80.

Wong, R., Chopdar, A., and Brown, M. (2004). Five to 15 year follow-up of resolved idiopathic central serous chorioretinopathy. *Eye Lond. Engl.* 18, 262–268.

Wood, E.H., Karth, P.A., Sanislo, S.R., Moshfeghi, D.M., and Palanker, D.V. (2017). NONDAMAGING RETINAL LASER THERAPY FOR TREATMENT OF CENTRAL SEROUS CHORIORETINOPATHY: What is the Evidence? *Retina Phila. Pa* 37, 1021–1033.

Wu, Z.H.Y., Lai, R.Y.K., Yip, Y.W.Y., Chan, W.M., Lam, D.S.C., and Lai, T.Y.Y. (2011). Improvement in multifocal electroretinography after half-dose verteporfin photodynamic therapy for central serous chorioretinopathy: a randomized placebo-controlled trial. *Retina Phila. Pa* 31, 1378–1386.

Yalcinbayir, O., Gelisken, O., Akova-Budak, B., Ozkaya, G., Gorkem Cevik, S., and Yucel, A.A. (2014). Correlation of spectral domain optical coherence tomography findings and visual acuity in central serous chorioretinopathy. *Retina Phila. Pa* 34, 705–712.

Yannuzzi, L.A. (1986). Type A behavior and central serous chorioretinopathy. *Trans. Am. Ophthalmol. Soc.* 84, 799–845.

Yannuzzi, L.A., Shakin, J.L., Fisher, Y.L., and Altomonte, M.A. (1984). Peripheral retinal detachments and retinal pigment epithelial atrophic tracts secondary to central serous pigment epitheliopathy. *Ophthalmology* 91, 1554–1572.

Anhang – Tabellarische Zusammenfassung der Erklärungen über Interessenkonflikte Stellungnahme Chorioretinopathia centralis serosa (CCS)

	1	2	3	4	5	6	7	8	9	10
	Berater- bzw. Gutachterstätigkeit oder bezahlte Mitarbeit in einem wissenschaftlichen Beirat eines Unternehmens der Gesundheitswirtschaft (z.B. Arzneimittelindustrie, Medizinproduktindustrie), eines kommerziell orientierten Auftragsinstituts oder einer Versicherung	Honorare für Vortrags- und Schulungstätigkeiten oder bezahlte Autoren- oder Co-Autorenschaften im Auftrag eines Unternehmens der Gesundheitswirtschaft, eines kommerziell orientierten Auftragsinstituts oder einer Versicherung	Finanzielle Zuwendungen (Drittmittel) für Forschungsvorhaben oder direkte Finanzierung von Mitarbeitern der Einrichtung von Seiten eines Unternehmens der Gesundheitswirtschaft, eines kommerziell orientierten Auftragsinstituts oder einer Versicherung	Eigentümerinteresse an Arzneimitteln/ Medizinprodukten (z.B. Patent, Urheberrecht, Verkaufslizenz)	Besitz von Geschäftsanteilen, Aktien, Fonds mit Beteiligung von Unternehmen der Gesundheitswirtschaft	Persönliche Beziehungen zu einem Vertretungsberechtigten eines Unternehmens Gesundheitswirtschaft	Mitglied von in Zusammenhang mit der Leitlinienentwicklung relevanten Fachgesellschaften/Berufsverbänden, Mandatsträger im Rahmen der Leitlinienentwicklung	Politische, akademische (z.B. Zugehörigkeit zu bestimmten „Schulen“), wissenschaftliche oder persönliche Interessen, die mögliche Konflikte begründen könnten	Gegenwärtiger Arbeitgeber, relevante frühere Arbeitgeber der letzten 3 Jahre	Ergeben sich aus allen oben angeführten Punkten nach Ihrer Meinung für Sie oder die ganze Leitliniengruppe bedeutsame Interessenkonflikte
Bertram, Prof .Dr. Bernd	Nein	Nein	Nein	Nein	Nein	Nein	Ja BVA 1. Vorsitzender, DOG Mitglied des Gesamtpräsidiums , Sprecher der DOG-BVA- Leitlinien- Kommission	Nein	selbständiger Augenarzt	Nein
Feltgen, Prof. Dr. Nicolas	Nein	Nein	Ja AMG-Studien mit Sponsoren: Novartis, Bayer, Allergan, Roche	Nein	Nein	Nein	Ja BVA , DOG	Nein	Universität Göttingen	Nein

Anhang – Tabellarische Zusammenfassung der Erklärungen über Interessenkonflikte Stellungnahme Chorioretinopathia centralis serosa (CCS)

Hoerauf, Prof. Dr. Hans	Ja Teilnahme an AdBoards: Allegan, Alimera, Bayer, Novartis	Ja Vortragstätigkeit: Allergan, Alimera, Bayer, Heidelberg Engineering, Novartis	Ja Allergan, Alcon, Bayer, Boehringer Ingelheim, Formycon/ Bioeq, Novartis, Ophthotech, Regeneron Pharmaceuticals, Roche, Lutronic	Nein	Ja Novartis, Roche, 3M, Johnson& Johnson	Nein	Ja Vorstandsmitglied BVA, Vorstandsmitglied Gesamtpräsidium DOG, DRG	Nein	Universitätsmedizin Göttingen	Nein
Lange, PD Dr. Dr. Clemens	Nein	Nein	Nein	Nein	Nein	Nein	Ja DOG	Nein	Klinik für Augenheilkunde, Universitätsklinikum Freiburg	Nein
Pauleikhoff, Prof. Dr. med. Daniel	Ja Novartis, Bayer, Roche	Ja Novartis, Bayer, Roche	Nein	Nein	Nein	Nein	Ja DOG, BVA Retinologische Gesellschaft	Nein	selbstständig	Nein
Roider, Prof. Dr. Johann	Nein	Nein	Nein	Nein	Nein	Nein	Ja DOG, BVA	Nein	Universitätsklinikum Schleswig-Holstein, Campus Kiel	Nein
Treumer, PD Dr. Felix	Nein	Nein	Nein	Nein	Nein	Nein	Ja BVA und DOG	Nein	Universitätsklinikum Schleswig-Holstein, Campus Kiel	Nein